

Complicaciones hematológicas causadas por la presencia de *Mycoplasma* spp. en gatos con leucemia viral felina

Hematological complications caused by the presence of *Mycoplasma* spp. in cats with feline viral leukemia

Elsa Valle-Mieles^{1,2*} , Darwin Villamarin-Barragán¹ , Gloria Mieles-Soriano³  y Mauricio Valle-Garay³ 

¹Universidad Católica de Cuenca, Cuenca, Azuay, Ecuador. ²Clinica Veterinaria "Dr. Pet", Guayaquil, Guayas, Ecuador.

³Universidad Agraria del Ecuador, Guayaquil, Guayas, Ecuador.

*Correo electrónico: elsa.valle.22@est.ucacue.edu.ec

RESUMEN

A lo largo del tiempo, la población de gatos domésticos ha ido en constante aumento, mejorando su relación con el hombre e intensificando su interés sobre las enfermedades que afectan a los felinos; una de estas enfermedades es la Leucemia viral felina (ViLeF), que se transmite mediante el contacto con gatos infectados o fómites, lo que debilita el sistema inmune permitiendo complicaciones con diversas enfermedades oportunistas, entre las más encontradas está la micoplasmosis, enfermedad hemotrópica que destruye los eritrocitos produciendo anemia, que puede llevar a la muerte. El objetivo del estudio fue determinar las complicaciones hematológicas causadas por la presencia de *Mycoplasma* spp. en gatos con leucemia viral felina. Se tomaron muestras de gatos que ingresaron con signos compatibles con ViLeF para realizarles pruebas de inmunoensayo de Idexx y frotis de sangre capilar (n=100). Además, a todos los pacientes se les realizó un hemograma con el fin de observar las complicaciones hematológicas presentes. De las muestras tomadas se obtuvieron 30 gatos positivos a ViLeF y de estos 30 gatos, 21 (70 %) también tenía *Mycoplasma* spp. Las alteraciones hematológicas más encontradas en estos pacientes fueron: anemia, neutrofilia y trombocitopenia. Concluyendo el estudio se pudo comprobar la importancia de evaluar a los gatos con signos sugestivos de esta enfermedad viral, realizándoles pruebas y evaluando su estado hematológico, debido a la estrecha relación con micoplasmosis y la potencial posibilidad de complicación del cuadro.

Palabras clave: *Felis catus*; frotis capilar; hemograma; inmunoensayo; ViLeF

ABSTRACT

Over the time, the population of domestic cats has been constantly increasing, improving their relationship with man and intensifying their interest in diseases that affect cats, one of these diseases is feline viral leukemia (ViLeF) that is transmitted by contact with infected cats or fomites, which weakens the immune system, allowing complications with various opportunistic diseases, among the most found is mycoplasmosis, a hemotropic disease that destroys erythrocytes producing anemia, which can lead to death. The aim of the study was to determine the hematological complications caused by the presence of *Mycoplasma* spp. in cats with feline viral leukemia. Samples were taken from cats that were admitted with signs compatible with ViLeF to perform Idexx immunoassay tests and capillary blood smears (n=100). In addition, all patients underwent a complete blood count in order to observe hematological complications. Of the samples taken, 30 ViLeF-positive cats were obtained and of these 30 cats, 21 (70%) also had *Mycoplasma* spp. The most common hematological complications in these patients were: anemia, neutrophilia and thrombocytopenia. Concluding the study, it was possible to verify the importance of evaluating cats with signs suggestive of this viral disease, performing tests and evaluating their hematological status, due to the close relationship with micoplasmosis and the potential possibility of complicating the condition.

Key words: *Felis catus*; capillary blood smear; complete blood count; immunoassay; ViLeF

INTRODUCCIÓN

A lo largo del tiempo, la población de gatos domésticos (*Felis catus*) ha incrementado constantemente, mejorando la relación con el hombre [7], lo cual conlleva a intensificar el interés de los propietarios sobre las enfermedades que aquejan a sus mascotas [9], unas de éstas enfermedades son las de transmisión viral, las cuales son muy frecuentes en el medio debido a la gran cantidad de gatos y el poco conocimiento sobre sus medidas preventivas [5].

Dentro de las enfermedades virales se encuentra la Leucemia viral felina (ViLeF), producida por un retrovirus causante de dicha enfermedad, el cual se transmite mediante el contacto estrecho de gatos infectados o fómites con gatos susceptibles y produce alteraciones en el sistema inmune en gatos [5]. Por lo tanto, con un sistema inmune deteriorado, diversas patologías aprovechan empeorando el cuadro [12]. Uno de los principales patógenos oportunistas es *Mycoplasma* spp., el cual es transmitido por picaduras de pulgas (*Ctenocephalides felis*) infectadas y ataca los eritrocitos llevándolos a su destrucción; en algunos casos se da un cuadro asintomático, mientras que en otros, puede llevar a la muerte del animal debido a una destrucción masiva de eritrocitos [1]. Estas enfermedades aumentan día a día, por ende, se necesita enfocar medidas para mejorar el diagnóstico, tratamiento y poder controlar la situación de la enfermedad.

El ViLeF presenta signología clínica muy variable debido a que suele presentar complicaciones como infecciones bacterianas secundarias [17]. Sin embargo, entre los signos de alerta se encuentra la anorexia, depresión y pérdida de peso [3].

Este virus cuenta con una fácil transmisión, según Molina [15] se puede dar de manera vertical de madres a cachorros a través de la placenta, durante el parto o lactancia, mientras que de manera horizontal se transmite por comportamientos sociales entre los gatos, siendo común en lugares donde no existe una tenencia adecuada de ellos.

Para su diagnóstico se utilizan pruebas que identifican la proteína antigénica p27 del virus, desde la tercera semana de infección, en sangre entera, suero, plasma o secreciones corporales, con una sensibilidad aproximada del 99,3 % y una especificidad del 99,8 %. Estas pruebas no reaccionan ante la presencia de anticuerpos maternos ni los obtenidos por vacunaciones [3].

En la actualidad, no existe un tratamiento eficaz para la eliminación completa de este virus, por lo tanto, el tratamiento de elección es paliativo, con un manejo especial dependiendo el cuadro clínico y enfermedades secundarias [5].

La micoplasmosis felina o anemia infecciosa felina es una de las principales enfermedades oportunistas encontradas en conjunto con ViLeF, ocasionada por *Mycoplasma* spp., la cual es una bacteria hemotrófica Gram negativa extracelular, se ubica en la superficie de los glóbulos rojos (GR), causando infecciones que producen la destrucción de los mismos llevando al paciente a un cuadro de hemólisis aguda asociada a anemia, que en casos graves, puede ocasionar la muerte [11]. A pesar de que la vía común de transmisión es mediante la picadura de la pulga del gato, la inoculación por peleas y transfusiones de sangre infectada con esta bacteria también puede ocasionar su transmisión [16].

El diagnóstico de esta enfermedad se realiza mediante la relación de los signos clínicos y la identificación de la bacteria en la superficie

de los GR en frotis de sangre teñidos con colorantes hematológicos y con ayuda de un microscopio biológico [14]. Se ha demostrado que este método tiene una correlación significativa con la técnica molecular, por lo tanto, la observación del frotis de sangre tiene alto valor diagnóstico, dependiendo de la habilidad de reconocimiento y experticia del veterinario laboratorista [13].

El cuadro clínico es variable, se puede presentar asintómicamente como producir cuadros graves de anemia hemolítica, más aún si tiene alguna enfermedad de base o con un sistema inmune deteriorado debido a que es una enfermedad oportunista [4]. Sin embargo, Molina y Pacheco [16] detallan que los signos más comunes son: mucosas pálidas o ictericas, taquicardia, linfadenomegalia regional o generalizada, depresión, anorexia, pérdida de peso, hipertermia.

El tratamiento depende del cuadro clínico, se sugiere que en casos de anemia recuperar la pérdida de sangre mediante transfusiones o fármacos estimulantes de la médula ósea, mientras que para eliminar a las bacterias se recomienda utilizar tetraciclinas o fluoroquinolonas [4].

El objetivo del presente estudio fue determinar la presencia de *Mycoplasma* spp. en gatos con ViLeF y sus alteraciones hematológicas.

MATERIALES Y MÉTODOS

El presente estudio fue realizado de enero a abril del 2022, donde se tomaron muestras sanguíneas a 100 pacientes felinos que ingresaron a consulta general en la clínica veterinaria Dr. Pet, Guayaquil, Ecuador con signología compatible con ViLeF.

Toma de muestras

Las muestras obtenidas fueron de sangre periférica (2 mililitros -mL-) mediante la punción de la vena yugular externa con agujas hipodérmicas 23G en jeringas de 3 mL y fueron colocadas en tubos de tapa lila conteniendo anticoagulante ácido etilendiaminetetraacético (EDTA). Luego se procedió a tomar una gota de sangre capilar mediante la punción de vasos sanguíneos capilares en el pabellón auricular para la realización de frotis de sangre capilar.

Pruebas ELISA SNAP Combo FeLV/FIV de Idexx

Las muestras en tubos de tapa lila con EDTA se utilizaron para detectar ViLeF, para lo cual se realizaron las pruebas de inmunoensayo comercial ELISA SNAP Combo FeLV/FIV (Laboratories Idexx, Toronto, Canadá), colocando 3 gotas de la muestra (0,15 mL) y 4 gotas del reactivo (0,20 mL) en un tubo eppendorf proporcionado en la prueba, homogenizando la mezcla y vertiéndola en el SNAP, como indica el fabricante, para luego de 30 a 60 segundos (seg) activarlo y esperar los resultados. En todas las pruebas correctamente realizadas se marcó un control positivo en el centro de la prueba, la presencia de un punto marcado a lado derecho indicaba un resultado positivo al ViLeF, mientras que su ausencia indicaba un resultado negativo.

Frotis capilares para la detección de *Mycoplasma* spp.

Con respecto a los frotis de sangre capilar, primero se esperó a que se secaran por completo y se procedió a realizar la tinción Diff Quick, colocando las placas, 15 seg en el fijador, luego 15 seg en la primera coloración y 15 seg en la segunda coloración, se enjuagaban las placas con agua corriente, se esperaba a que secaran al ambiente y se procedió a observar los frotis capilares ya teñidos

en el microscopio biológico Q190A (Better Scientific , Alemania) con el lente de 100x, añadiendo aceite de inmersión de Merck para microscopía. La observación de inclusiones bacterianas de morfología cocoide dispuestas individualmente o en pares, con un tamaño de 0,3 a 0,8 micrometros (μm), en la superficie del eritrocito, indicaban presencia de *Mycoplasma* spp., mientras que la no observación de inclusiones indicaba su ausencia.

Hemograma

Con la muestra restante de los tubos de tapa lila con EDTA, se realizaron los hemogramas en el analizador hematológico de Abaxis Inc. (VetScan, HM5, Hungría) para obtener los valores en la serie blanca (neutrófilos, linfocitos, monocitos, eosinófilos, basófilos), en la serie roja (hematocrito) y plaquetas.

Análisis estadístico

Todos los datos obtenidos de los pacientes que ingresaron al estudio fueron registrados en tablas de Excel, en ella se incluyeron los datos del paciente, seguido del resultado positivo o negativo de las pruebas SNAP Combo FeLV/FIV, luego la presencia o ausencia de *Mycoplasma* spp. al frotis capilar y por último las alteraciones encontradas en el hemograma.

RESULTADOS Y DISCUSIÓN

Se encontró que 30 gatos (30 %) dieron positivo a ViLeF y de los 70 pacientes restantes (70 %), salieron negativos a esta enfermedad (TABLA I). Se detectaron 25 pacientes (25 %) con presencia de *Mycoplasma* spp., y 75 pacientes (75 %) no tenían *Mycoplasma* spp. (TABLA II). De los 30 pacientes que resultaron positivos a ViLeF, el 70 %, es decir 21, también tenían *Mycoplasma* spp., mientras que el 30 %, es decir 9 pacientes solo tuvieron ViLeF sin *Mycoplasma* spp. (TABLA III).

TABLA I
Resultados de las pruebas SNAP Combo FeLV/FIV realizadas

Pacientes con ViLeF	30	30 %
Pacientes negativos a ViLeF	70	70 %
Total de pacientes	100	100 %

TABLA II
Resultados de la observación de los frotis capilares

Pacientes con <i>Mycoplasma</i> spp.	25	25 %
Pacientes sin <i>Mycoplasma</i> spp.	75	75 %
Total de pacientes	100	100 %

TABLA III
Relación entre gatos con ViLeF y *Mycoplasma* spp.

Pacientes positivos a ViLeF	30	100 %
Pacientes con ViLeF y <i>Mycoplasma</i> spp.	21	70 %
Pacientes con ViLeF sin <i>Mycoplasma</i> spp.	9	30 %

Las alteraciones hematológicas más frecuentemente encontradas en pacientes positivos solo a ViLeF (9), descartando a los pacientes que tenían en conjunto ViLeF y *Mycoplasma* spp. (21), las alteraciones hematológicas fueron: en primer lugar, linfocitosis y neutrofilia, con un 44 % de ocurrencia cada una, es decir 4 pacientes de 9 diagnosticados con ViLeF tuvieron linfocitosis, al igual que 4 pacientes de 9 tuvieron neutrofilia, mientras que, un 22 % (2/9) tuvieron linfopenia, luego seguidas por monocitosis, neutropenia, monocitopenia, anemia y trombocitopenia que se encontraron en un 11 % de los pacientes cada una (1/9)(FIG 1).

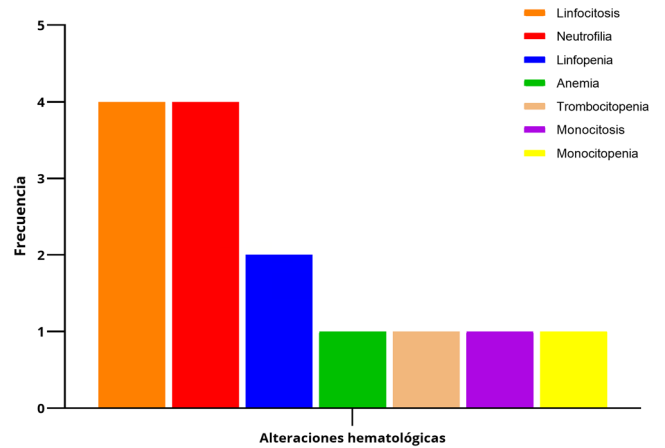


FIGURA 1. Alteraciones hematológicas en gatos con ViLeF

Las alteraciones hematológicas más observadas en gatos solo diagnosticados con *Mycoplasma* spp. (4), fueron: linfopenia, neutrofilia y anemia, las tres con un 50 % de ocurrencia cada una, es decir se encontraron en 2 de 4 pacientes con *Mycoplasma* spp. mientras que en un 25 % de pacientes (1/4) se encontró monocitopenia y trombocitopenia (FIG 2).

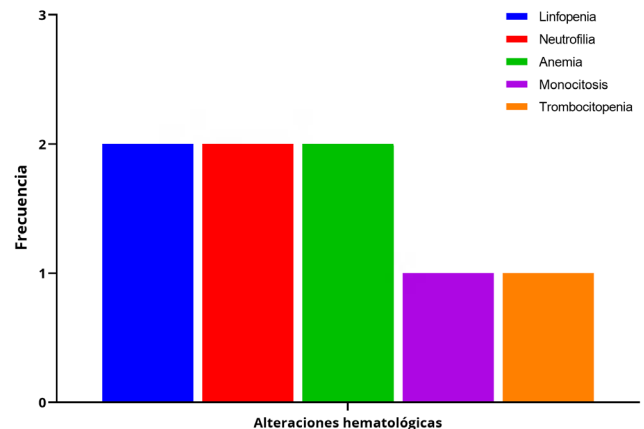


FIGURA 2. Alteraciones hematológicas en gatos con *Mycoplasma* spp.

Las alteraciones hematológicas más observadas en gatos con *Mycoplasma* spp. y con ViLeF (21) fueron: anemia con un 90 %, es decir encontrada en 19 de 21 gatos, seguido de neutrofilia encontrada en un 62 %, es decir en 13 de 21, continuaba con trombocitopenia en un 52 % (11/21), luego linfopenia se observó un 23 %, (5/21), monocitosis, observada en un 19 % (4/21) y por último se encontró linfocitosis y neutropenia en un 10 % cada una (2/10)(FIG 3).

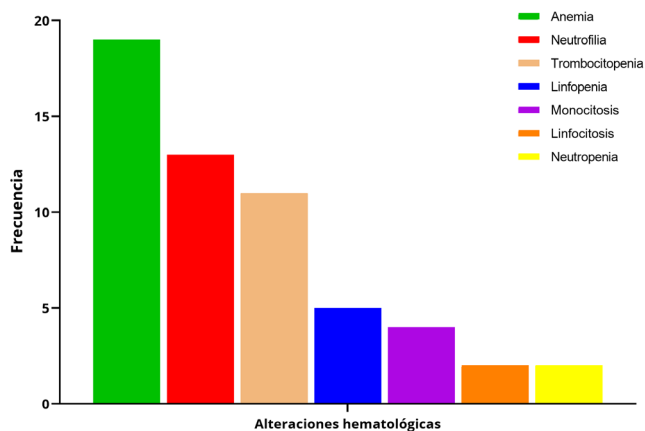


FIGURA 3. Alteraciones hematológicas en gatos con ViLeF y *Mycoplasma* spp.

A nivel mundial se han realizado diversos estudios sobre la prevalencia de ViLeF, como ya se conoce, en este estudio fue del 28 %, mientras tanto, Massey y col. [12] describen que en Chile, la prevalencia fue del 20 %, en otros países como Brasil, los autores Arjona y col. [2] reportaron la ocurrencia del 12 % de la enfermedad, en Japón, Ishida y col. [10] encontraron un 28,9 %, en Francia, Courchamp y col. [6] un 19,6 %, y Estados Unidos, según Yamamoto y col. [18] hay un 14 %. Se puede ver que la prevalencia de ViLeF se comporta de manera muy similar en varios países, este hallazgo se debe a que el contagio se realiza a partir del contacto directo entre gatos enfermos y gatos susceptibles, lo cual coincide con sus hábitos de acicalamiento, apareamiento y convivencia, además que, los programas de prevención parecen ser insuficientes [15].

Así mismo, Biondo y col. [4] describieron diversos porcentajes de prevalencia de *Mycoplasma* spp. en gatos aparentemente sanos, por ejemplo de Brasil, en Sao Paulo se encontró una prevalencia del 8 %, en Botucatu 15 %, en Rio de Janeiro 16 %, y 38 % en Curitiba, al igual que en Chile, Merino y col. [14] plantearon la prevalencia del 28 %. Mientras que, por otro lado, en Colombia, Méndez y col. [13] reportaron que se observó *Mycoplasma* spp. en un 80 % en Pereira y un 70 % en Bogotá, en gatos de refugios con sinología sugerente a la enfermedad, lo cual coincide con los resultados del presente estudio, debido a que se seleccionaron gatos con mayor posibilidad de encontrar esta enfermedad.

En cuanto a los hallazgos hematológicos en gatos con ViLeF, se ha descrito que son dinámicos, es decir varían dependiendo la fase de la enfermedad, encontrándose por lo general valores normales o ligeramente aumentados en los leucocitos al comienzo de la viremia, luego, en estadios crónicos, suelen disminuirse, debido a

la inmunosupresión que produce el virus, así mismo disminuyen los valores de la serie roja y plaquetas, ya que, al darse la replicación viral en la médula ósea, ésta se puede afectar, resultando en displasia, hipoplasia o aplasia medular [1].

La población total de gatos sanos y enfermos en el estudio sobre ViLeF de Ávila y col. [3] presentaron valores de glóbulos blancos, hematócrito y plaquetas dentro de los valores normales de referencia, a diferencia del presente estudio, en el cual se encontraron diversas alteraciones hematológicas, lo que concuerda con Gonçalves y col. [8], que reportan que todos los pacientes con ViLeF presentaban alguna alteración hematológica, tanto en la serie blanca (linfopenia, neutropenia), como en la serie roja (anemia) y plaquetas (trombocitopenia).

La micoplasmosis se suele caracterizar por cuadros moderados a graves de anemia, debido a la hemólisis causada por estos microorganismos. Como se describe en el estudio de Molina y Pacheco [16], en donde se encontró la anemia como alteración hematológica más frecuente en la muestra estudiada. En la investigación publicada por Merino y col. [14] se reportó que un 25 % de gatos anémicos fueron positivos a *Mycoplasma* spp..

CONCLUSIONES

Los resultados de este estudio demostraron que la ViLeF está subdiagnosticada, razón por la cual es importante realizar pruebas a todos los pacientes con signología aparente, de ser positivo se debe complementar con un estudio hematológico y frotis sanguíneo capilar ya que se comprobó que la micoplasmosis es un patógeno secundario en un alto porcentaje de pacientes positivos a ViLeF, la cual provoca anemia hemolítica y conlleva a graves complicaciones que disminuyen significativamente las posibilidades de sobrevivida de los gatos infectados.

AGRADECIMIENTOS

Se agradece la colaboración de la Clínica Veterinaria Dr. Pet, Guayaquil.

Conflicto de intereses

Los autores certifican que no existe conflicto de intereses en la presente investigación.

REFERENCIAS BIBLIOGRÁFICAS

- [1] ALMEIDA, N.; CASTRO, L.; BRITO, A. Alterações clínicas e hematológicas em gatos domésticos naturalmente infectados pelo Vírus da Leucemia Felina (FeLV). **Rev. de Saúde**. 7(1): 27-32. 2016. <https://doi.org/h9td>.
- [2] ARJONA, A.; ESCOLAR, E.; SOTO, I.; BARQUERO, N.; MARTIN, D.; GOMEZ, E. Seroepidemiological survey of infection by feline leukemia virus and immunodeficiency virus in Madrid and correlation with some clinical aspects. **J. Microbiol.** 38(9): 3448- 3449. 2000. <https://doi.org/h9tf>.
- [3] ÁVILA, J.; PARRA, O.; BARRIOS, L.; BELLO, M.; ZAMBRANO, L.; GONZÁLEZ, J. Prevalencia de leucemia viral felina, inmunodeficiencia viral felina y dirofilariosis felina en gatos. **Rev. Científ. FCV-LUZ**. XV(4): 285-292. 2015.

- [4] BIONDO, A.; DOS SANTOS, A.; GUIMARÃES, A.; VIEIRA, R. A review of the occurrence of hemoplasmas hemotrophic mycoplasmas in Brazil. **Rev. Brasileira de Parasitol. Vet.** 18(3): 1-7. 2009. <https://doi.org/b2vb5x>.
- [5] CAMACHO, W.; RODRÍGUEZ, C.; ROJAS, P.; STERLING, C.; SANCHEZ, D. Leucemia e inmunodeficiencia felina. Reporte de un caso. **Rev. Electr. Vet.** 18(10): 1-9. 2017.
- [6] COURCHAMP, F.; YOCCOZ, N.; ARTOIS, M.; PONTIER, D. At-risk individuals in Feline Immunodeficiency Virus epidemiology: evidence from a multivariate approach in a natural population of domestic cats (*Felis catus*). **Epidemiol. Infect.** 121(1): 227-236. 1998. <https://doi.org/fvhvs4>.
- [7] FLOREZ, A.; SOLANO, J. Estudio demográfico de la población de perros y gatos domiciliados en el sector suroriental de Bucaramanga, Colombia. **Rev. Invest. Vet. Perú.** 30(2): 828-835. 2019. <https://doi.org/h9tg>.
- [8] GONÇALVES, H.; MAGRI, C.; HIURA, E.; HERZOG, L.; PUCHETA, A.; FERREIRA, L.; RIBEIRO, V.; RIBEIRO, F. Prevalência de Leucemia Viral Felina (FeLV) e principais alterações hematológicas em felinos domésticos em Vila Velha, Espírito Santo. **Res. Soc. Developm.** 10(6): 1-8. 2021. <https://doi.org/h9th>.
- [9] IBARRA, L.; MORALES, M. Vista de Aspectos demográficos de la población de perros y gatos en la ciudad de Santiago, Chile. **Avan. Cien. Vet.** 18(1): 13-20. 2017.
- [10] ISHIDA, T.; WASHIZU, T.; TORIYABE, K.; MOTOYOSHI, S.; TOMODA, I.; PEDERSEN, N. Feline immunodeficiency virus infection in cats of Japan. **J. Ame. Vet. Med. Assoc.** 15(2): 221-225. 1989.
- [11] MACHADO, P.; DE SOUZA, D.; MARQUES, E. Micoplasmoses em felinos doméstico: revisão de literatura. **Rev. Cientif. Electr. Med. Vet.** 9(16): 10-25. 2012.
- [12] MASSEY, D.; CUERVO, S.; LAGOS, M. Vista de Incidencia de los virus de inmunodeficiencia y leucemia en *Felis catus* en la Clínica Veterinaria Gattos Tunja-Boyacá. **Cien. Desarrollo.** 10(1): 9-17. 2019. <https://doi.org/h9tj>.
- [13] MÉNDEZ, L.; MONTOYA, L.; MAZO, M.; SEPÚLVEDA, J.; VALENCIA, E.; PORTILLA, T.; RESTREPO, L. Comparación diagnóstica entre análisis citológico y molecular para la detección de *Mycoplasma haemofelis* en gatos residentes de la ciudad de Pereira, Risaralda, Colombia. **Rev. Invest. Vet. Perú.** 33(1): 30-39. 2022. <https://doi.org/h9tk>.
- [14] MERINO, V.; ISLAS, A.; RIVERA, P.; CRUZ, A.; TARDON, R. Detección de *Mycoplasma haemofelis* y "*Candidatus Mycoplasma haemominutum*" a través de PCR en gatos de la comuna de Chillán. **Hospit. Vet.** 3(2): 49-56. 2011.
- [15] MOLINA, V. Prevalencia del virus de la leucemia felina (ViLeF) en el sur del Valle de Aburrá, Colombia. **Rev. Med. Vet.** 1(40): 9-16. 2020. <https://doi.org/h9tm>.
- [16] MOLINA, V.; PACHECO, C. Manejo terapéutico de lipidosis hepática felina por *Mycoplasma haemofelis* en Medellín, Colombia: caso clínico. **Rev. Cientif. FCV-LUZ.** XVI(3): 142-149. 2016.
- [17] TIQUE, V.; SANCHEZ, A.; ALVAREZ, L.; RIOS, R.; MATTAR, S. Seroprevalencia del virus de leucemia e inmunodeficiencia felina en gatos de montería, Córdoba. **Rev. Fac. Med. Vet. Zoot.** 56(2): 85-94. 2009.
- [18] YAMAMOTO, J.; HANSEN, H.; HO, E.; MORISHITA, T.; OKUDA, T.; SAWA, T.; NAKAMURA, R.; PEDERSEN, N. Epidemiologic and clinical aspects of feline immunodeficiency virus infection in cats from the continental United States and Canada and possible mode of transmission. **J. Amer. Vet. Med. Assoc.** 15(2): 213-220. 1989.