

# Fistulación y canulación ruminal de vacas mestizas usando la técnica de un solo tiempo y cánulas de plastisol

## Ruminal fistulation and cannulation of crossbred cows using the one-stage technic and plastisol ruminal cannulas

### Nota Técnica

Carlos David Moreno-Manresa<sup>1</sup> , Néstor Enrique Hernández-Rodríguez<sup>1</sup> , Robert Emilio Mora-Luna<sup>2,3\*</sup> , Ana María Herrera-Angulo<sup>2</sup> , Pablo Herrera<sup>4</sup>  y Norelys Rodríguez-Romero<sup>2</sup> 

<sup>1</sup>Universidad Nacional Experimental del Táchira (UNET), Departamento de Ingeniería de Producción Animal. San Cristóbal, Táchira, Venezuela. <sup>2</sup>Universidad Nacional Experimental del Táchira (UNET), Decanato de Investigación, Coordinación de Investigación Agropecuaria. San Cristóbal, Táchira, Venezuela.

<sup>3</sup>Universidade Federal do Norte do Tocantins (UFNT), Posdoctorante en el Programa de Postgrado en Ciencia Animal Tropical. Araguaina, Tocantins, Brasil.

<sup>4</sup>Universidad Nacional Experimental Simón Rodríguez (UNESR), Estación Experimental "La Iguana". Santa María de Ipire, Guárico, Venezuela.

\*Correo electrónico: [robertmora78@yahoo.com](mailto:robertmora78@yahoo.com)

### RESUMEN

El objetivo del presente trabajo fue describir el proceso de fistulación y canulación ruminal (FCR) en un solo tiempo en vacas mestizas (desde  $\frac{3}{8}$ Holstein  $\times$   $\frac{5}{8}$ Cebú hasta  $\frac{5}{8}$ Holstein  $\times$   $\frac{3}{8}$ Cebú) utilizando cánulas de plastisol (CP), así como describir el periodo postoperatorio. Se utilizaron siete vacas con peso vivo promedio de  $386 \pm 32$  kilogramos. Previo a la cirugía, dos animales fueron ayunados 24 horas (h) y cinco animales ayunaron 48 h. Las cirugías fueron realizadas con los animales en estación, asegurados en brete de contención. Se hizo incisión de 18,8 centímetros aproximadamente, en el centro de la fosa paralumbar izquierda. La incisión de piel y planos musculares se realizó en sentido dorso-ventral en todos los animales, mientras la ruminotomía fue en sentido dorso-ventral en cinco animales, y craneo-caudal con ángulo de  $45^\circ$  en dos animales. El tiempo promedio de cirugía fue de 70 minutos. El ayuno de 48 h disminuyó contenido ruminal, lo que redujo su flujo sobre la herida en el momento de la cirugía, comparado a los animales ayunados 24 h. En el postoperatorio se prefirió el uso de oxitetraciclina, vía intramuscular, y se realizó limpieza de la herida cada 48 h. La sutura de sujeción fue retirada a los 10 días. Modificar la orientación y el ángulo de la incisión de la ruminotomía (cráneo-caudal) aceleró la cicatrización y facilitó el postoperatorio. El tiempo de cicatrización varió entre 4 a 7 semanas dependiendo del sentido de la ruminotomía y tipo de antibiótico. En vacas mestizas, la técnica de FCR en un solo tiempo y colocación de CP es posible realizarla con seguridad y rapidez contando con instalaciones básicas para sujeción del animal, y en el postoperatorio puede ser realizada limpieza de la herida cada 48 h.

**Palabras clave:** Bovinos; cirugía; cánulas ruminales

### ABSTRACT

The aim of this study was to describe the process of ruminal fistulation and cannulation (RFC) using the one-stage technique and plastisol cannulas (PC) in crossbred cows (from  $\frac{3}{8}$ Holstein  $\times$   $\frac{5}{8}$ Zebu up to  $\frac{5}{8}$ Holstein  $\times$   $\frac{3}{8}$ Zebu), as well as to describe the post-operative period. Seven crossbred cows averaging  $386 \pm 32$  kilograms of body weight were used. Prior to surgery, two animals were fasted for 24 hours (h) and five animals were fasted for 48 h. All surgeries were performed with animals restrained in the chute station. Approximately 18.8 centimeter incision in the center of the left paralumbar fossa was done. The skin and muscular planes incision in all animals was made from dorsal to ventral direction, while the rumenotomy was made from dorsal to ventral direction in five animals, and from cranial to caudal direction with a  $45^\circ$  angle in two animals. The average surgery time was 70 minutes. The 48-h fast decreased ruminal content, which reduced its flow over the wound at the time of surgery, compared to animals 24-h fasted. During the postoperative period, the use of intramuscular oxytetracycline was preferred, and wound cleaning was performed every 48 h. The restraint sutures were removed after 10 days. Modifying the orientation and angle of the rumenotomy incision (cranio-caudal) accelerated healing and facilitated the postoperative period. The healing time varied between 4 to 7 weeks depending on the direction of the rumenotomy and type of antibiotic. In crossbred cows, the RFC technic of one-stage and PC placement, is possible to perform safely and quickly with basic facilities to restrain the animal, and during the postoperative period, wound cleaning can be performed every 48 h.

**Key words:** Cattle; ruminal cannula; surgery

## INTRODUCCIÓN

La fistulación y canulación ruminal (FCR) es un procedimiento *in vivo* e *in situ* que sigue manteniendo su relevancia en estudios clínicos o experimentales en ruminantes, en los cuales se estudia la microbiota y microbioma ruminal, o buscar soluciones a enfermedades ruminales [5]. En los experimentos nutricionales *in vivo*, los animales fistulados son usados para evaluar el uso de algún alimento sobre los procesos ruminales de fermentación (pH, concentración de nitrógeno amoniacal y ácidos grasos volátiles) [16, 19, 21], degradación ruminal de forrajes y suplementos [16], tasa de pasaje [21] y producción de metano [15]. Los animales fistulados también son usados como donadores de líquido ruminal para experimentos *in vitro* [18, 20].

Adicionalmente, toda investigación desarrollada con animales fistulados debe seguir las reglamentaciones vigentes en el respectivo país para el bienestar de los animales, y en los países donde existen los comités de ética para el uso de animales en actividades de investigación, se siguen estrictos protocolos que evalúan la necesidad real del procedimiento, la posibilidad de utilizar métodos de sustitución y el número mínimo de animales, y especialmente si el procedimiento considera el bienestar y el estado de salud del animal en todo momento [5].

La insuficiencia de disponer de bovinos (*Bos indicus* y *B. taurus*) fistulados en Venezuela para estudios de nutrición, crea la necesidad de realizar y describir adecuadamente el uso de las técnicas quirúrgicas estandarizadas para este procedimiento en el país, así como el desarrollo de técnicas y procedimientos postoperatorios, los cuales son claves en el resultado final cirujía.

Las técnicas quirúrgicas usadas para la FCR son bastantes antiguas [3, 22], siendo poco frecuentes en Venezuela por los problemas relacionados a falta de infraestructura adecuada y escaso personal adiestrado para el delicado momento postoperatorio. La adopción de cánulas flexibles hechas de una mezcla de resina y plástico (plastisol) facilita en forma notable el crítico periodo que ocurre inmediatamente después de la cirugía, por su flexibilidad que le permite adaptarse a la anatomía normal del animal [9].

Para la FCR existen diferentes técnicas. La técnica de dos tiempos, en la primera fase, el rumen debe estar suturado a la piel durante 5 a 10 días (d) [1, 13], para garantizar su adhesión y reducir el riesgo de contaminación del contenido del rumen hacia la cavidad peritoneal o la pared corporal [12], quedando expuesto el tejido ruminal presionado con una abrazadera metálica para generar su necrosis [13]. La segunda fase de la operación es la inserción de la cánula luego de 5 a 10 d de la primera cirugía. En esta fase, el animal debe ser ayunado (24 horas (h)) y anestesiado con procaína localmente en la herida antes de proceder a la incisión del rumen (ruminotomía) expuesto y colocar la cánula [10]. Botero [4] señala como desventajas de esta técnica, el mayor tiempo de recuperación del animal, y las lesiones en los bordes de la fístula durante la colocación de la cánula.

En la técnica de un solo tiempo, el rumen se sutura con nylon monofilamento a la cavidad abdominal (peritoneo, músculos y piel), y la ruminotomía y colocación de la cánula ruminal se hace en el mismo acto quirúrgico [9, 12, 17]. Por lo expuesto anteriormente, el objetivo del presente trabajo fue describir el proceso de FCR en un solo tiempo en vacas mestizas utilizando cánulas de plastisol (CP), así como también, describir las modificaciones que surgieron durante dicho proceso, y relatar la evolución postoperatoria de los animales.

## MATERIALES Y METODOS

### Ubicación y animales

Las cirugías se realizaron en las instalaciones del Centro de Congelación de Semen (CECOSEM) de la Unidad Académica "La Morusca", propiedad de la Universidad Nacional Experimental del Táchira (UNET), ubicado en La Fría, municipio García de Hevia del estado Táchira, a una altitud de 127 metros sobre el nivel del mar, con temperatura promedio de 26,9°C, humedad relativa de 81 % y precipitación media anual de 2651 milímetros (mm).

Las cirugías fueron realizadas cumpliendo con las Normas para el Uso de Animales en Docencia e Investigación, descritas en el capítulo 2 del Código de Bioética y Bioseguridad del Fondo Nacional de Ciencia y Tecnología (FONACIT) [7] del Ministerio de Ciencia y Tecnología de Venezuela.

Los animales utilizados fueron siete vacas mestizas (desde  $\frac{3}{8}$ Holstein  $\times$   $\frac{5}{8}$ Cebú hasta  $\frac{5}{8}$ Holstein  $\times$   $\frac{3}{8}$ Cebú) adultas de descarte, con peso vivo (PV) de  $386 \pm 32$  kilogramos (kg) y edad comprendida entre los 6 y 11 años. Los animales pertenecían al rebaño de la Unidad Académica "La Morusca", destinado a la producción lechera, con revisiones periódicas para tuberculosis y brucelosis, además de estar revacunados anualmente contra rabia, aftosa y clostridiales.

Las vacas fueron evaluadas clínicamente con especial atención a piel, arcada dentaria, incisivos (8) bien conformados y con desgate uniforme; lengua, labios (belfos) normales y funcionales. Se evaluó la ausencia de secreciones en los orificios nasales externos, así como de sonidos anormales en el rumen y pulmones. Se verificó: motilidad ruminal clara y rítmica, corazón normal sin ninguna alteración funcional, pulso fuerte y claro, reflejos normales, actitud despierta y normal. Las vacas presentaron buenos aplomos y conformación podal, sin ningún defecto en los estuches córneos, y ángulos de la pezuña conservados.

Adicionalmente se determinó hematocrito, hemoglobina, descarte de hemoparásitos, y pruebas coprológicas, no aceptando ningún animal que se alejara de los promedios normales para bovinos adultos. Los animales presentaban buena salud en general, no gestantes, y dóciles, esto último no tanto para la cirugía, sino para el postoperatorio y el posterior trabajo de investigación [5].

La primera vaca se operó en diciembre de 2009, la segunda vaca en enero de 2010, la tercera a la sexta vaca en febrero de 2010, y la séptima vaca en octubre de 2017. Los animales se encontraban en condiciones de pastoreo y acceso a agua *ad libitum*. Previo a la cirugía, las vacas fueron sometidas a ayuno para disminuir el volumen de la ingesta en el rumen, facilitar su manipulación y disminuir las contracciones ruminales durante la cirugía [13]. Dos animales fueron restringidos de forraje y agua, 24 y 12 h, respectivamente, antes de la cirugía, mientras cinco animales fueron sometidos a 48 h de restricción de alimento y 12 h de restricción de agua. Las CP (Bar Diamond, Inc®, EUA) presentaban las siguientes características: 12,5 centímetros (cm) de diámetro del disco interno; 7,5 cm de grosor y 907 gramos (g) de peso.

### Sujeción

Los animales fueron introducidos en el brete para contención del tronco (FIG. 1), el cual posee una puerta que permite libre acceso a toda la zona lateral del animal (FIG. 2). No se usaron tranquilizantes, para evitar regurgitación y/o timpanismos, de tal manera que el animal



**FIGURA 1. Brete para contención del tronco**



**FIGURA 3. Vaca sujeta con sogas en el brete para contención de tronco**



**FIGURA 2. Brete para contención de tronco con la puerta lateral abierta**

fuese capaz de mantenerse en una posición fisiológica normal que le permitiera respirar y eructar sin peligros de asfixia o de aspiración de fluidos ruminales. Los animales fueron sujetos en el brete y luego fueron colocadas sogas cruzadas a la altura del pecho, seguidamente dos lazadas fueron pasadas a través de las caras internas de los muslos para sujetar la cadera y evitar que el animal asumiera una posición de decúbito (FIG. 3).

### Preparación

Se afeitó toda la zona a operar, situada en la fosa paralumbar izquierda, donde se encuentra adosado el saco dorsal del rumen. La zona rasurada fue un cuadrado de aproximadamente unos 25 cm de lado. Luego la zona fue lavada con solución jabonosa yodada y alcohol etílico para limpiar y desengrasar la piel. Seguidamente se procedió a desinfectar la piel usando solución yodada al 2 % y se dejó secar.

### Anestesia

Se procedió a administrar por vía intramuscular (IM) una dosis de clorhidrato de xilacina [13] al 2 %, a una dosis de 0,5 mililitros (mL)-100<sup>-1</sup> kg PV. La elección de este agente se debió a sus excelentes

cualidades analgésicas y tranquilizantes para los bovinos a dosis muy bajas, lo que facilita el manejo y los procedimientos dolorosos en el animal sin causar una excesiva sedación.

Posteriormente, se procedió a realizar un bloqueo paravertebral por infiltración anestésica local de lidocaína al 2 % [11, 13] interesando las ramas T13, L1, L2, L3, anestesiando la pared abdominal izquierda. Cada bloqueo se realizó con aguja tipo Howard Jones de 10 cm de longitud (Hauptner, Alemania). Seguidamente se reforzó la anestesia de la piel con una franja superficial de bloqueo en la parte dorsal de la superficie rasurada con 10 mL de lidocaína al 2 %.

### Procedimiento

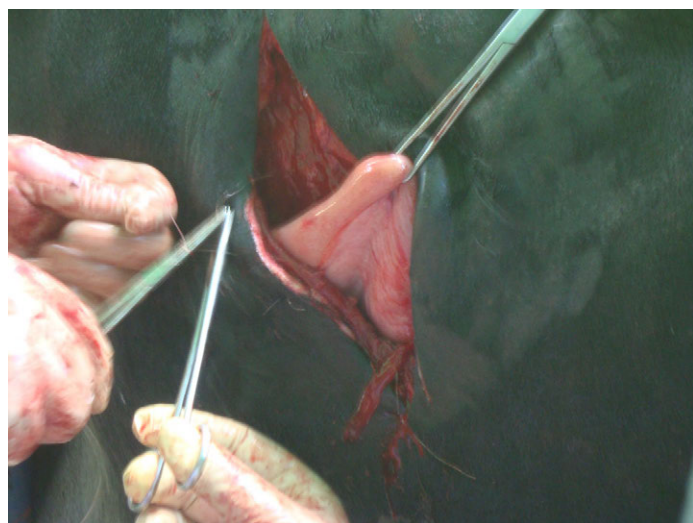
Se calculó el tamaño de la incisión como la mitad de la circunferencia del anillo interno de la CP que quedaría en contacto con la herida, calculada en base al diámetro interno (12,5 cm). Se dibujó con marcador una línea vertical de incisión en el centro de la fosa lumbar izquierda [1] respetando el valor mínimo de 6-8 cm de margen del borde de las apófisis transversas lumbares [13], considerando que los bordes de CP que no alcanzara las apófisis transversas lumbares [12], y a 8-10 cm de la última costilla [13]. La longitud de la incisión fue aproximadamente 18,8 cm en sentido dorso-ventral.

### Fase operatoria aséptica

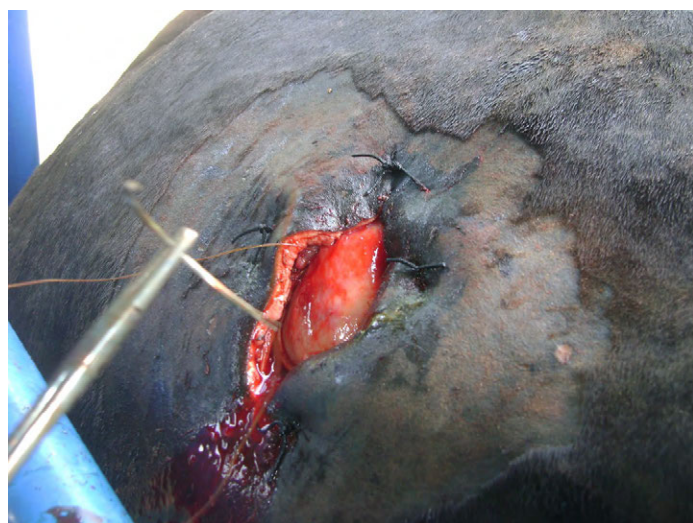Los planos quirúrgicos atravesados fueron los siguientes: piel, túnica abdominal, músculo oblicuo externo, músculo oblicuo interno, músculo transversal abdominal y peritoneo [8]. La piel y la túnica abdominal se incidieron de forma recta usando un bisturí mango N° 4, hoja N° 20. Todos los puntos sangrantes fueron cauterizados (Jorgensen Laboratories, Inc., modelo 313, EUA).

Se procedió a una separación roma de los músculos abdominales en las direcciones de sus fibras [8], usando el mango del bisturí, tijeras, y dos separadores de Volkman, para no cortar las fibras musculares lo que disminuye la pérdida de sangre, facilita la recuperación [12], y permite que éstas ejerzan tensión que redundaría en una sujeción más firme de la cánula [8]. Al llegar a la pared ruminal, ésta fue inmovilizada con pinzas y se procedió a ejecutar las suturas de

sujeción. Se realizaron de seis a ocho puntos en "U" (FIG. 4) usando nylon monofilamento de 0,5 mm, a una distancia de 2 cm del borde de la herida con aguja curva traumática. La sutura interesó: piel, túnica abdominal, músculo oblicuo externo, músculo oblicuo interno, músculo transverso abdominal, peritoneo y finalmente superficial en rumen donde se realizó un patrón de sutura sero-muscular no perforante sin interesar la mucosa. Seguidamente antes de anudar se hizo tracción para evitar que existieran espacios muertos entre los planos quirúrgicos. Esta sutura exigió un gran esfuerzo físico. Seguidamente se ejecutó la ruminopexia con una aguja curva traumática usando catgut simple (en los cinco primeros animales) o nylon (en los dos últimos animales) como material de sutura, fijando fuertemente el rumen a la piel. Se utilizó un patrón de sutura continua (FIG. 5) adosando la piel con la sero-muscular del rumen [8] teniendo el cuidado de solo perforar musculo y serosa del mismo sin nunca llegar a luz del órgano.



**FIGURA 4.** Punto de sutura en "U" fijado el rumen a la pared abdominal



**FIGURA 5.** Patrón de sutura continua entre la piel y el rumen, para unirlos y permitir la ruminotomía sin riesgos de peritonitis

### Fase operatoria séptica

Con el rumen adecuadamente expuesto, se realizó una ruminotomía usando bisturí y tijera [6] incidiendo el órgano, cuidando de no cortar muy cerca de la sutura continua de catgut anteriormente realizada, dejando entre 1 y 2 cm de holgura. En los cinco primeros animales operados, la incisión de la ruminotomía fue en sentido dorso-ventral, mientras en los dos últimos animales, se modificó la orientación de la incisión, realizándose en sentido craneo-caudal con un ángulo de 45°. Los vasos sangrantes fueron cauterizados, mediante un cautín, creándose un ojal que exponía todo el interior del saco dorsal del rumen. Toda la herida fue higienizada con agua oxigenada al 2 % y después cubierta de polvos antibióticos (colistina sulfato 1,5 %, tilosina tartrato 2,5 % y oxitetraciclina 5,5 %). La CP, sin el tapón central, fue previamente sumergida en agua tibia, 15 minutos (min) [11], para facilitar su manipulación, siendo lubricada [8] con una pomada antibiótica (bacitracina-zinc 500 unidades internacionales-g<sup>-1</sup>) a lo largo de toda el área de contacto con la herida. La CP fue introducida en la fistula y seguidamente se le colocó el tapón para lograr un ajuste perfecto.

Finalizada la cirugía, se lavó la piel que rodea a la incisión con agua y una mezcla de jabón líquido y alcohol para eliminar cualquier resto de fluido ruminal y sangre. Adicionalmente se aplicó vía IM una dosis de penicilina+estreptomicina y diclofenaco sódico (en los dos primeros animales) u oxitetraciclina al 20 % en solución oleosa (en los restantes cinco animales). Paralelamente con el antibiótico se aplicó dipirona 50 miligramos (mg)-kg<sup>-1</sup> PV por vía IM, como analgesia postoperatoria. Una vez que los animales se recuperaron de la sedación se les permitió comer y beber *ad libitum*, para estimular la función del rumen [13].

## RESULTADOS Y DISCUSIÓN

### Fase preoperatoria y operatoria

La anestesia, sedación, y sujeción utilizadas durante las cirugías fueron adecuadas para realizar el procedimiento quirúrgico. En el presente trabajo, el tiempo de ayuno fue de 48 h de forraje y 12 h de agua en cinco animales, y 24 h de forraje y 12 h de agua en dos animales, sin embargo, la literatura reporta variabilidad en tiempos de restricción utilizados. Balch y Cowie [2] sugirieron no restringir el alimento a menos que el animal consuma una alta cantidad de forraje, para lo cual solo debe restringirse en la mañana de la cirugía, mientras Botero [4] sugiere un ayuno de alimentos de 12 h, sin restricción de agua y minerales. De forma similar Elizondo-Salazar y Monge-Rojas [6] recomiendan ayuno mínimo de 12 h y máximo de 24 h, sin restricción de agua. Martineau y col. [13] restringieron de alimento por 5-12 h previo a la cirugía, con acceso a agua. Muzzi y col. [17] usaron ayuno de sólidos de 36 h y 12 h de restricción de líquido, mientras otros autores [8, 9, 11] usaron 24 y 12 h, respectivamente.

El ayuno por 48 h provocó una notable disminución del contenido ruminal, lo que redujo su flujo sobre la herida en el momento de la cirugía. En los animales con ayuno de 48 h se observó una mayor separación del rumen de la pared abdominal comparado a los ayunados 24 h. Sin embargo, esto no comprometió la sutura de sujeción a la pared abdominal. El tiempo de operación promedio fue de 70 min, superior al observado por Muzzi y col. [17] de 50 min.

### Fase postoperatoria

Cada 48 h, los animales fueron trasladados al brete para aplicar su tratamiento y limpieza de la herida. Como analgesia postoperatoria se aplicaron tres dosis de dipirona de 50 mg-kg<sup>-1</sup> de PV por vía IM, una

dosis cada 48 h. Fueron colocadas cinco dosis de una preparación de penicilina+estreptomomicina y diclofenaco sódico, aplicándose cada 48 h una dosis [9].

El resultado del uso de este tratamiento en los dos primeros animales operados no fue el esperado. Por una parte, aunque no hubo señales de infección en ningún animal, la cicatrización de la herida fue lenta; y por la otra, el tercer animal operado presentó reacción alérgica a la penicilina que fue tratada con una dosis de dexametasona. Por estos motivos, a partir de la cirugía del tercer animal se utilizó vía IM oxitetraciclina al 20 % en solución oleosa, aplicando cinco dosis con un intervalo de 48 h entre cada aplicación, dando mejores resultados en el proceso de cicatrización. Ninguno de los animales operados presentó peritonitis, posiblemente debido a la adecuada sutura del rumen al peritoneo, que impidió la entrada del contenido ruminal en la cavidad abdominal [17].

Cada 48 h se limpió la herida con solución jabonosa yodada y agua, y se aplicaron los polvos y pomada antibiótica anteriormente descritos. El uso, como preventivo, de clorpirifós al 5 % en crema fue descartado con los dos primeros animales por generar irritación en la piel. El uso de un cepillo de plástico para retirar cualquier fluido que adhiriera a la piel fue muy eficaz en la limpieza al alrededor de la herida. Los puntos de sujeción fueron retirados a los 10 d, y se procedió también a desbridar todo tejido muerto (necrosis), el cual se presentó en todos los animales. Luego el borde de la herida se limpió con agua oxigenada, antes de aplicar la pomada antibiótica. Se mantuvo la limpieza diaria durante 15 d más.

El líquido ruminal fue muy irritante para los tejidos, este hecho fue observado por ser más lenta la cicatrización en el borde inferior de la herida que se encontraba en contacto con dicho líquido de forma permanente. Esta irritación no se observó en la misma magnitud en el borde superior de la fistula, expuesto ocasionalmente a la acción de dicho fluido. Sin embargo, no se observó ninguna señal de infección bacteriana en la fistula de los animales. Aunque los bordes laterales inferiores de la herida dieron muestra de cierto grado de necrosis de la piel circundante durante las primeras dos semanas (sem), hubo su posterior reemplazo por tejido cicatricial (FIG. 6). Esto se atribuyó a la acción de la presión combinada de las suturas y el borde de la CP.



**FIGURA 6.** Fistula ruminal cicatrizada por segunda intención, donde se observa que la piel y el rumen se han unido firmemente

La necrosis observada en los bordes de la piel suturada también fue reportada por Muzzi y col. [17] en 80 % de los animales operados, 25 vacas y 8 ovinos (*Ovis aries*), en las primeras 2 sem postoperatorias. Unas pocas sem después de la cirugía, McSweeney [14] observó necrosis en una tira (0,5 a 1 cm de diámetro) de tejido conformado por pared ruminal y piel adyacente a la cánula, que luego se desprendió dejando una herida limpia, que cicatrizó por segunda intención sin otro cuidado que la inspección ocasional y el lavado con agua. En el presente trabajo también se observó esa misma necrosis y cicatrización por segunda intención.

Los inconvenientes observados atribuido a la acción del licor ruminal sobre el borde de la herida quirúrgica en los primeros cinco animales operados, llevó a tomar la decisión de modificar la orientación y el ángulo de la incisión de la ruminotomía (cráneo-caudal con un ángulo de 45°). El objetivo de esta modificación era evitar que los bordes de la incisión de la ruminotomía fueran coincidentes con los de incisión cutánea, y disminuir los efectos deletéreos del licor ruminal. Esta breve modificación disminuyó en forma notable los efectos irritantes observados en los cinco primeros animales. Si bien se observó igualmente la necrosis anteriormente descrita, la cicatrización por segunda intención fue más rápida, lo que facilitó postoperatorio.

En los dos primeros animales, con ruminotomía dorso-ventral y tratados con penicilina+estreptomomicina, la cicatrización completa de la herida ocurrió a las 7 sem postcirugía (TABLA I). En los tres animales con ruminotomía dorso-ventral y tratados con oxitetraciclina, la cicatrización completa ocurrió 5 sem postcirugía, mientras en los dos animales con ruminotomía cráneo-caudal tratados con oxitetraciclina, a las 4 sem postcirugía, la retracción de los labios de la herida, completa cicatrización y la retracción, fijaban fuertemente la CP en la fistula. Muzzi y col. [17] y Holmbak-Petersen y col. [9] observaron recuperación completa de la herida a las 4 sem postcirugía, usando la técnica de FCR de un solo tiempo. De las siete vacas operadas, seis (86 %) no exhibieron escape de líquido ruminal entre la fistula y la cánula (FIG. 7), mientras una sola vaca (14 %), la alérgica a la penicilina, presentaba un ligero escape de líquido ruminal, el cual nunca aumentó. Este porcentaje de animales con escape de líquido



**FIGURA 7.** Vacas recuperadas de la cirugía, donde se observa que no hay escape de líquido ruminal entre la fistula y la cánula.

**TABLA I**  
**Tipo de Animal, Características de la Cirugía y Tiempo de Cicatrización**

Vaca	Raza	Edad (años)	Ayuno (horas)	Ruminotomía	Antibiótico	Cicatrización (semanas)
1	½Holstein × ½Cebú	8	24	Dorso-ventral	Penicilina+estreptomicina	7
2	½Holstein × ½Cebú	10	24	Dorso-ventral	Penicilina+estreptomicina	7
3	¾Holstein × ¼Cebú	6	48	Dorso-ventral	Oxitetraciclina	5
4	¾Holstein × ¼Cebú	11	48	Dorso-ventral	Oxitetraciclina	5
5	¾Holstein × ¼Cebú	8	48	Dorso-ventral	Oxitetraciclina	5
6	¾Holstein × ¼Cebú	7	48	Cráneo-caudal 45°	Oxitetraciclina	4
7	½Holstein × ½Cebú	9	48	Cráneo-caudal 45°	Oxitetraciclina	4

es menor al observado por Muzzi y col. [17] de 24 % de las vacas operadas, cuyo escape aumentó seis meses después de la cirugía, ameritando retirarlas del experimento.

### CONCLUSIONES

La técnica de cirugía de FCR de un solo tiempo y colocación de CP es posible realizarla con seguridad y rapidez contando con instalaciones básicas para sujeción el animal. El tiempo de ayuno de 48 h de alimento y 12 h de agua facilitó la realización de la cirugía.

La ruminotomía cráneo-caudal con un ángulo de 45° grados disminuyó los efectos irritantes del líquido ruminal, lo que redujo el tiempo de cicatrización. El uso de oxitetraciclina al 20 %, la limpieza de la herida cada 48 h, y el uso del cepillo para retirar cualquier fluido adherido, fueron factores clave en el resultado final de la cirugía.

El uso de antibióticos de amplio espectro y de lenta liberación fue una medida acertada, sin embargo, debido al peligro de las reacciones alérgicas, no debe ser subestimado y merece vigilancia luego de su aplicación.

### AGRADECIMIENTOS

Los autores agradecen al Decanato de Investigación de la Universidad Nacional Experimental del Táchira (UNET) por el financiamiento parcial de este proyecto (Código: 02-005-07), al Personal de la Unidad Académica "La Morusca", y al Personal Técnico de los Laboratorios de Fisiología Animal y Anatomía Animal de la UNET.

### REFERENCIAS BIBLIOGRÁFICAS

- [1] AZIZI, S.; PIR-MOHAMMADI, R.; POUR-HASANI, F. A two stage rumen cannulation technique in sheep. **J. Anim. Vet. Adv.** 6: 29-32. 2007.
- [2] BALCH, C. C.; COWIE, A. T. Permanent rumen fistulae in cattle. **Cornell Vet.** 52: 206-214. 1962.
- [3] BALCH, C. C.; JOHNSON, V. W. A pneumatic cannula and bung for rumen fistulae in cattle. **Vet. Rec.** 60: 446. 1948.
- [4] BOTERO, R. Fistulación de bovinos a rumen cerrado. **Past. Trop.** 10: 38-40. 1988.
- [5] CASTILLO, C.; HERNÁNDEZ, J. Ruminal fistulation and cannulation: A necessary procedure for the advancement of biotechnological research in ruminants. **Animals.** 11(7): 1-13. 2021. <https://doi.org/htf7>.
- [6] ELIZONDO-SALAZAR, J.A; MONGE-ROJAS, C.R. Fistulación en bovinos y uso de la técnica de degradabilidad ruminal para análisis de alimentos. **Nutr. Anim. Trop.** 14: 209-229. 2020. <https://doi.org/htf8>.
- [7] FONDO NACIONAL DE CIENCIA TECNOLOGIA E INNOVACION (FONACIT). Normas para el uso de animales en docencia e investigación. En: **Código de Bioética y Bioseguridad**. 2da. Ed. Fondo Nacional de Ciencia y Tecnología. Ministerio de Ciencia y Tecnología. Caracas, Venezuela. Pp 19-20. 2002.
- [8] GHAZY, A. One-stage technique for ruminal fistulation in rams. **Alex. J. Vet. Sci.** 52: 109-117. 2017. <https://doi.org/htf9>.
- [9] HOLMBAK-PETERSEN, R.; TOBIA, C.; ROSENDO, O.; DIAZ, M.; SALDIVIA, C.; CHACÓN, A.; VELÁSQUEZ, J. Experiencia con cánulas ruminales de plastisol para bovinos. **Gac. Cien. Vet.** 12: 67-71. 2007.
- [10] JOHNSON, R.R. Techniques and procedures for *in vitro* and *in vivo* rumen studies. **J. Anim. Sci.** 25: 855-875. 1966. <https://doi.org/htgb>.
- [11] LAFLIN, S.L.; GNAD, D.P. Rumen cannulation: procedure and use of a cannulated bovine. **Vet. Clin. N. Am. Food Anim. Pract.** 24: 335-340. 2008. <https://doi.org/csqxv9>.
- [12] LOZIER, J.W.; NIEHAUS, A.J. Surgery of the forestomach. **Vet. Clin. Food Anim.** 32: 617-628. 2016. <https://doi.org/htgd>.
- [13] MARTINEAU, R.; PROULX, J.G.; CÔRTEZ, C.; BRITO, A.F.; DUFFIELD, T.F. Two-stage rumen cannulation technique in dairy cows. **Vet. Surg.** 44: 551-556. 2015. <https://doi.org/htgf>.
- [14] McSWEENEY, C.S. Cannulation of the rumen in cattle and buffaloes. **Aust. Vet. J.** 66: 266-268. 1989. <https://doi.org/bxhbpk>.
- [15] MOATE, P.J.; WILLIAMS, S.R.O.; DEIGHTON, M.H.; HANNAH, M.C.; RIBAU, B.E.; MORRIS, G.L.; JACOBS, J.L.; HILL, J.; WALES, W.J. Effects of feeding wheat or corn and of rumen fistulation on milk production and methane emissions of dairy cows. **Anim. Prod. Sci.** 59: 891-905. 2018. <https://doi.org/gh2d99>.

- [16] MORA-LUNA, R.E.; CHICCO, C.F.; HERRERA-ANGULO, A.M.; GODOY, S.; GARMENDIA, J. Suplementación con fuentes de proteína degradable y no degradable en el rumen en vacas alimentadas con *Urochloa humidicola*. II. Fermentación ruminal, degradación de materia orgánica y química sanguínea en vacas mestizas. **Rev. Cientif. FCV-LUZ**. XXV(1): 63-73. 2015.
- [17] MUZZI, L.A.L.; MUZZI, R.A.L.; GABELLINI, E.L.A. Técnica de fistulação e canulação do rúmen em bovinos e ovinos. **Ciênt. Agrotec.** 33: 2059-2064. 2009. <https://doi.org/crz9xb>.
- [18] RAMIN, M.; HUHTANEN, P. Development of an *in vitro* method for determination of methane production kinetics using a fully automated *in vitro* gas system—A modelling approach. **Anim. Feed Sci. Technol.** 174: 190-200. 2012. <https://doi.org/f23dq8>.
- [19] ROCHA-FILHO, R.R.; SANTOS, D.C.; VÉRAS, A.S.C.; SIQUEIRA, M.C.B.; NOVAES, L.P.; MORA-LUNA, R.; MONTEIRO, C.C.F.; FERREIRA, M.A. Can spineless forage cactus be the queen of forage crops in dryland areas?. **J. Arid Environ.** 186: 104426. 2021. <https://doi.org/htgj>.
- [20] SIQUEIRA, M.; CHAGAS, J.; MONNERAT, J. P.; MONTEIRO, C.; MORA-LUNA, R.; DUBEUX JR, J.; DILORENZO, N.; RUIZ-MORENO, M.; FERREIRA, M. Nutritive value, *in vitro* fermentation, and methane production of cactus cladodes, sugarcane bagasse, and urea. **Animals.** 11: 1266. 2021. <https://doi.org/gmphvq>.
- [21] SIQUEIRA, M.C.B.; FERREIRA, M.A.; MONNERAT, J.P.I.S.; SILVA, J.L.; COSTA, C.T.F.; CONCEIÇÃO, M.G.; ANDRADE, R.P.X.; BARROS, L.J.A.; MELO, T.T.B. Optimizing the use of spineless cactus in the diets of cattle: Total and partial digestibility, fiber dynamics and ruminal parameters. **Anim. Feed Sci. Technol.** 226: 56-64. 2017. <https://doi.org/htgk>.
- [22] STODDAR, G.E.; ALLEN, N.N.; HALE, W.H.; POPE, A.L.; SORENSEN, D.K.; WINCHESTER, W.R.A Permanent rumen fistula cannula for cow and sheep. **J. Anim. Sci.** 10: 417-423. 1951. <https://doi.org/htgm>.