

**LA ULCERA VENTRAL DE LA TRUCHA ARCO IRIS (*Oncorhynchus mykiss*)**

VENTRAL ULCER OF RAINBOW TROUT (*Oncorhynchus mykiss*)

**José Miguel Torres Gudiño<sup>1</sup>, Juan Luis Concepción Curbelo<sup>2</sup>, Víctor Hugo Mora Rivas<sup>3</sup>.**

<sup>1</sup>Postgrado Biología Celular Facultad de Ciencias, Universidad de los Andes (ULA). Campo Experimental Truchícola La Mucuy (CETLM). Plan Nacional de Acuicultura (PLANACUA), Instituto Nacional de Investigaciones Agrícolas (INIA) Ministerio del Poder Popular de Agricultura y Tierras (MPPAT) Mérida - Venezuela. Correo electrónico: [chemi65@gmail.com](mailto:chemi65@gmail.com).

<sup>2</sup>Laboratorio Enzimología de Parásitos, Facultad de Ciencias, Universidad de Los Andes (LEP-ULA) Mérida Venezuela. Correo electrónico: [concepci@ula.ve](mailto:concepci@ula.ve).

<sup>3</sup>Campo Experimental Truchícola La Mucuy (CETLM). Plan Nacional de Acuicultura, (PLANACUA) Instituto Nacional de Investigaciones Agrícolas (INIA) Ministerio del Poder Popular de Agricultura y Tierras (MPPAT). Mérida Venezuela. Correo electrónico: [titomr@gmail.com](mailto:titomr@gmail.com).

**RESUMEN**

Las lesiones a nivel del tegumento de truchas arco iris (*Oncorhynchus mykiss*) en la región ventral de las aletas pectorales y pélvicas, son poco representativas en el espectro de las ulceraciones, que aparecen por efecto de manipulación de reproductores de trucha arco iris, inclusive en condiciones de laboratorio las lesiones pueden llegar a cicatrizar, al no manipular, sin embargo en condiciones de estanques con pisos rústicos a campo abierto, como en muchos criaderos, las lesiones pueden agravarse y ser causa importante de morbilidad, mortalidad, generando reservorios de contaminantes microbianos. En el siguiente trabajo se tomaron reproductores truchas hembras y machos, y fueron sometidos a tratamientos de manipulación una vez por semana, apareciendo ulceraciones ventrales a la tercera semana. Estas evidencias, permiten identificar las respuestas de los tejidos ante el estrés mecánico generado por la manipulación, y sus consecuencias como son apertura de vías de entrada de patógenos, así como la alteración definitiva del tejido, a nivel del tegumento y tejido muscular. Todo esto aporta a la biología y manejo de reproductores de truchas, como rubro de interés pecuario en el país.

**Palabras Claves:** Trucha arco iris (*Oncorhynchus mykiss*), tegumento, ulcera ventral.

**ABSTRACT.**

The integument lesions in rainbow trout (*Oncorhynchus mykiss*) in the ventral region of the pectoral and pelvic fins are very representative in the spectrum of the ulcers, which appear as a result of manipulation of rainbow trout, including laboratory conditions can reach lesions heal, not manipulate, but in terms of ponds with rustic floors in the open, as in many hatcheries, injuries can worsen and cause significant morbidity, mortality, creating reservoirs of pathogens microbial. In this paper were taken trout broodstock females and males, and were

subjected to manipulation treatments once a week, appearing ventral ulcerations in the third week. This evidence, to identify tissue responses to mechanical stress generated by manipulation, and its consequences such as opening pathways for pathogens and the final alteration of the tissue, the integument level and muscle tissue. All this contributes to the biology and trout broodstock management, category interest as livestock in the country.

**Keywords:** Rainbow trout (*Oncorhynchus mykiss*), integument, ventral ulcer, manipulation.

**INTRODUCCIÓN**

El tegumento en peces óseos salmónidos recubre el cuerpo totalmente como un órgano integral, formado por la piel, las faneras y recubriendo a su vez apéndices locomotores. Estas estructuras son de gran utilidad para estudios de zootecnia y veterinaria, para la producción animal, debido a que permiten identificar daños, infringidos por el manejo a los ejemplares.

En la truchicultura, a nivel de criaderos, hay procesos de manejos (captura con redes, salabardos y manipulaciones) para seleccionar los reproductores sexualmente maduros. En los procesos de manipulación, con el fin de realizar la extracción manual de gametos de los reproductores. Es común conseguir en temporada de desove, reproductores de trucha arco iris (*Oncorhynchus mykiss*) con ulceras en diferentes regiones del cuerpo a nivel de tegumento, también conseguimos pieles ásperas sin mucus en diferentes zonas, que dan paso a

inflamaciones que terminan ulcerándose. Una de las ulceraciones más llamativas y poco frecuentes son las ulceraciones a nivel de la región ventral, en la cintura pélvica y escapular, que inducen morbilidad y mortalidad a nivel de reproductores de trucha arco iris en criaderos de los andes venezolanos.

### MATERIALES Y MÉTODOS.

Se tomaron y mantuvieron truchas arcoiris de dos años y tres meses de 1,5 kg de peso promedio del Campo Experimental Truchícola La Mucuy, en tanques plásticos de 1500 L de volumen, bajo techo con densidades de 7 Kg de truchas / m<sup>3</sup>, con un caudal fijo por estanque de 70 l / min, a una temperatura promedio de 12 °C. La alimentación se hacía con pienso comercial 40 % de proteína, cada día por medio, a saciedad.

Los ensayos se hicieron por duplicados. Las truchas fueron divididas por sexo en cuatro lotes de 30 ejemplares, dos lotes fueron manipulados sometidos a emulaciones de desoves las hembras ♀ y a emulaciones de extracción de semen a los machos ♂, y los otros dos lotes controles, no fueron manipulados con guantes de algodón y nilón. Los lotes en su totalidad fueron manejados con salabardo (instrumento hecho con una vara unida aro metálico con una red en forma de bolsa para captura de peces) (5).

Los reproductores se revisaban semanalmente después en los tratamientos, y se registraron las zonas y número de lesiones por ejemplar observadas a simple vista. Los cadáveres de las truchas se retiraban al ser identificados en las observaciones diarias. Se realizaba limpieza de los tanques semanalmente, para retirar crecimiento de algas de las superficies del piso y las paredes.



**Foto 1.** Ulcera ventral en el tegumento de trucha (*Oncorhynchus mykiss*).

### RESULTADOS Y DISCUSIÓN

En la foto 1 vemos una característica ulcera ventral del tegumento, con serias implicaciones a nivel de tejido muscular, esta lesión compromete seriamente la motilidad del ejemplar, según sea la gravedad, como vemos en la foto 2. El daño de esta ulcera se presenta cuantitativamente y cualitativamente, de forma más crónica en ejemplares hembras, pero no se circunscribe a este género exclusivamente, debido a que hubieron machos afectados. La relación por género de la lesión fue de 2 ♀:1 ♂. Siendo esta ulcera más representada en las hembras con un 33,3 % como vemos en la grafica 1, de aquí su interés económico, en el contexto reproductivo y de producción de carne.

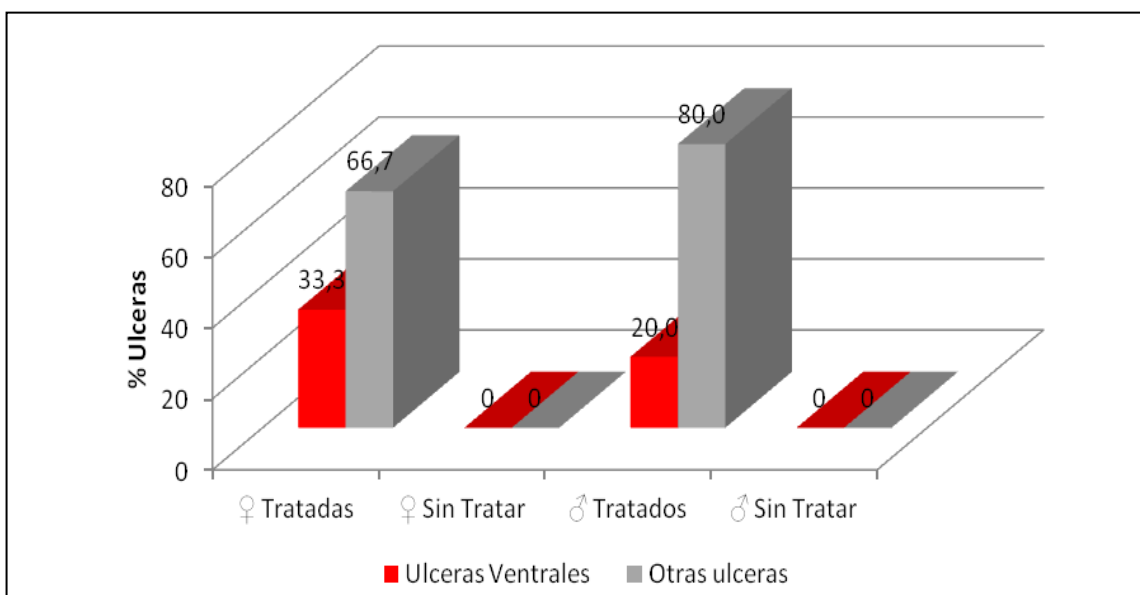
Las úlceras de tegumento se presentan como lesiones epidérmicas a la tercera semana de tratamiento, presentan forma circular con bordes prominentes sin necrosis, con bordes inflamados y edematizados.

Como sabemos de trabajos anteriores en esta revista (5), la mayor cantidad de truchas ulceradas por manipulación fueron machos, lo que sugiere la susceptibilidad de estos a otras ulceraciones. Aunque lo anterior nos señala que deberían existir factores que confieren una mayor resistencia al tegumento de las truchas hembras frente a la abrasión generada por manipulación con guantes, en la ulcera ventral, no es así, debido a que apareció con cierta tendencia específica en las truchas hembras, tal vez debido a diversos factores como los histológicos, la queratinización de epitelio, y la morfología corporal, también es de asumir las infecciones secundarias, que participan en las lesiones, pero que por sí solas no las causan, a diferencia de las furunculosis y otros tipos de patologías tegumentarias de transmisión horizontal y vertical no tratadas aquí.



**Foto 2.** Truchas arco iris (*Oncorhynchus mykiss*) ulcerada con evidentes problemas de estabilidad del movimiento en los estanques.

Es adecuado repetir estas experiencias con el fin de corroborar la tendencia de este tipo de ulcera en las hembras y revisar la microbiología asociada a estas lesiones.



**Grafica 1.** Relación de truchas arcoíris (*Oncorhynchus mykiss*) reproductoras hembras y machos respecto al tratamiento y a la aparición de la ulcera ventral y los otros tipos de ulceras.

Las úlceras ventrales pueden representar 27 % de las afecciones y forman parte del 8 % de la mortalidad registrada en reproductores de trucha arcoíris en los ensayos experimentales.

### CONCLUSIONES

1. Las truchas reproductoras hembras tratadas por manipulación muestran mayor susceptibilidad, a la aparición de úlceras del tegumento ventral a nivel de los tejidos entre y en las aletas pélvicas y pectorales, a diferencia de los machos reproductores de trucha manipulados.
2. Los machos reproductores de trucha tratados mostraron mayor cantidad de otros tipos de úlceras.
3. La aparición de úlceras del tegumento a nivel ventral, se estableció después de tres manipulaciones.
4. Las úlceras ventrales son una patología inducida con una alta letalidad y un gran poder inmovilizante, por lo que representa una de las causas de mortalidad y morbilidad en los criaderos de trucha arcoíris.
5. El manejo de reproductores debe ser una labor ejecutada a conciencia y sobre la que se deben estudiar, los efectos negativos para la salud de los peces de criaderos.

### BIBLIOGRAFÍA

1. SANTOS, E. M.; RODRÍGUEZ, D.; MARTÍNEZ, J. L. (2008). Respuesta del tegumento de la trucha arco iris (*Oncorhynchus mykiss*) a la acidificación del agua. **Ciencia Pesquera**, 16: 5 – 13.

2. PICKERING, A.D. (1974). The distribution of mucous cells in the epidermis of the brown trout *Salmo trutta* (L.) and the char *Salvelinus alpinus* (L.). **J. Fish Biol.**, 6:111–118.
3. BLANCO C., C. (1994). **La Trucha. Cría Industrial**. (2da. Edición, pp. 271-289).Madrid, España: Edit. Mundi-Prensa.
4. MAIZ, R.; VALERO, L.; BRICEÑO, D. (2010). Elementos prácticos para la cría de truchas en Venezuela. **Mundo Pecuario**, VI, N° 2, 157 – 168. [www.saber.ula.ve/mundopecuario/](http://www.saber.ula.ve/mundopecuario/)
5. TORRES, J; CONCEPCIÓN, J; UZCATEGUI, D. (2013). Efecto de la manipulación en la aparición de úlceras en el tegumento del pedúnculo caudal de reproductores de trucha arco iris (*Oncorhynchus mykiss*). **Mundo Pecuario**, IX, N° 2, 100 – 104. [www.saber.ula.ve/mundopecuario/](http://www.saber.ula.ve/mundopecuario/)