

**FISIOLOGIA MEDICINA**

**FISIOLOGÍA**  
**DEL**  
**SISTEMA NERVIOSO**  
**AUTÓNOMO**

**2009**

**Ximena Páez**

**I M P O R T A N T E:**

Estos materiales audiovisuales  
no sustituyen el uso de los  
libros para estudiar fisiología

**NOTA:**

Para las clases y materiales del Sistema Nervioso Autónomo, se ha seguido en gran parte la organización y las ilustraciones del libro *Autonomic Nerves* de L. Wilson-Pauwels, P-A. Stewart y E.J. Akesson. B.C. Decker, 1997.

# FUENTES

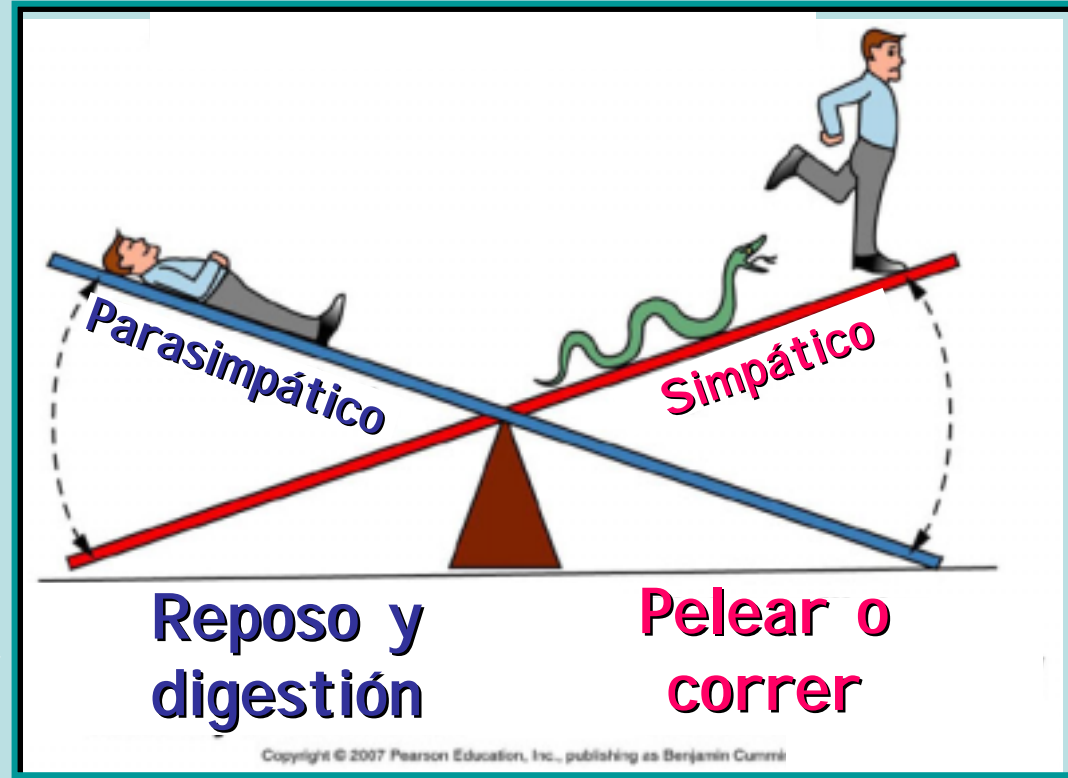
- Fox S.I. *Human Physiology*. 10<sup>th</sup> edition. McGraw-Hill, New York, 2008.
- McCorry L.K. *Physiology of the Autonomic Nervous System*. Am. J. Pharm. Edu. 71 (4): 78, 2007.
- Costanzo L.S. *Physiology*. 3<sup>er</sup> Ed. Saunders Elsevier, 2006.
- Ganong. W. F. *Review of Medical Physiology*. 22<sup>th</sup> Ed. Lange, 2005.
- Shen H. *The autonomic nervous system*. Memocharts Pharmacology. An integrated minireview. Minireview LLC, Stow, 2004.
- Shen H. *Drugs affecting adrenergic transmission*. Memocharts Pharmacology. An integrated minireview. Minireview LLC, Stow, 2004.
- Shen H. *Drugs affecting cholinergic transmission*. Memocharts Pharmacology. An integrated minireview. Minireview LLC, Stow, 2004.
- Despopoulos A. Silbernagl S. *Color Atlas of Physiology*. 5<sup>th</sup> Ed. Thieme. 2003.
- *Goodman & Gilman's The Pharmacological Basis of Therapeutics* 10<sup>th</sup> Ed. J.G. Hardman, L.E. Limbird Eds. , A. Goodman Gilman Consulting Ed. McGraw-Hill, 2001.
- Wilson-Pauwels L., Stewart P.A. Akesson E.J. *Autonomic Nerves*. B.C Decker, 1997.
- Day M.D. *Autonomic Pharmacology. Experimental y clinical aspects*. Churchill Livingstone, Edinburgh, 1979.
- Stoney S.D. *Autonomic Nervous System* en *Essencial Human Physiology*, en: <http://www.lib.mcgmedu/edu/eshuphysio/program/section8/8ch4/8ch4line.htm>  
Acceso: 28/10/08.
- Sheffield S. *The Human Nervous System*. En: GetBodySmart.com. <http://www.getbodysmart.com/ap/nervoussystem/menu/menu.html> Acceso: 28/10/08.

- I.        Introducción
- II.       Sistema Nervioso Periférico
- III.      SN Somático vs. SN Autónomo
- IV.      Anatomía funcional SNA
- V.       Divisiones Simpática y Parasimpática**
- VI.      Neurotransmisión autonómica
- VII.     Acciones autonómicas en órganos y tejidos
- VIII.    Farmacotoxicología autonómica
- IX.      Clínica autonómica

# SISTEMA NERVIOSO AUTÓNOMO

## V. Componente motor autonómico

1. División simpática
2. División parasimpática

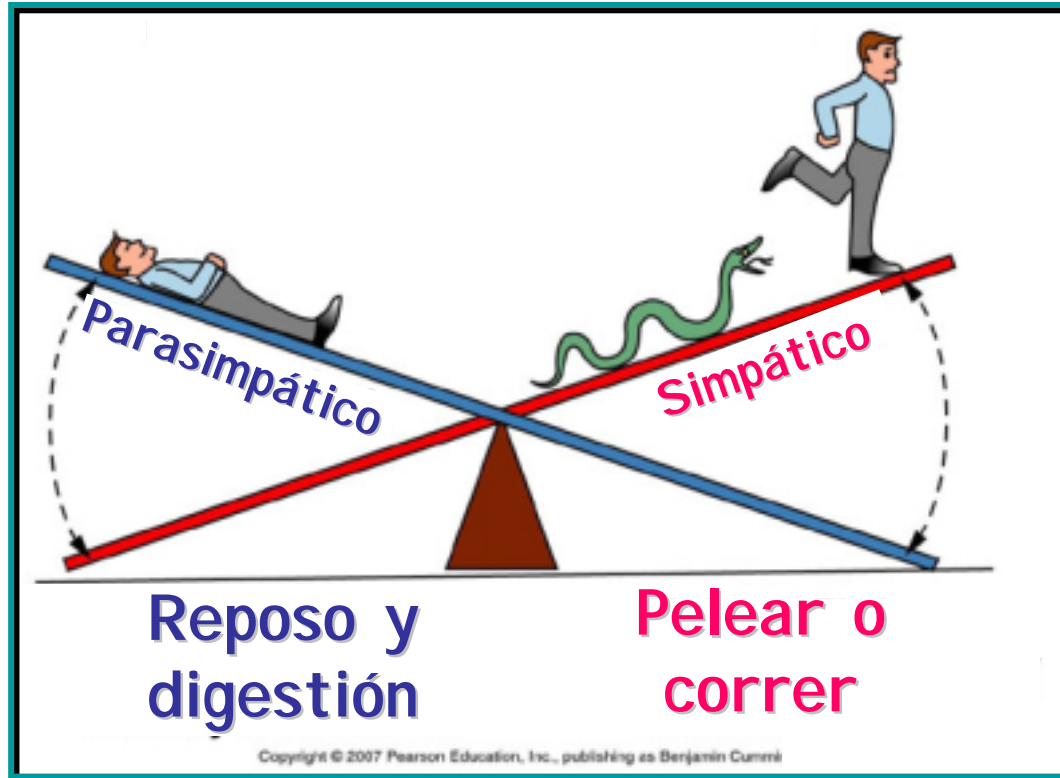


[www.colorado.edu](http://www.colorado.edu)

- Introducción
- División simpática
- División parasimpática
- División entérica
- Resumen Salida Motora
- Inervación autonómica cuerpo



# SNA responde para mantener Homeostasis



[www.colorado.edu](http://www.colorado.edu)

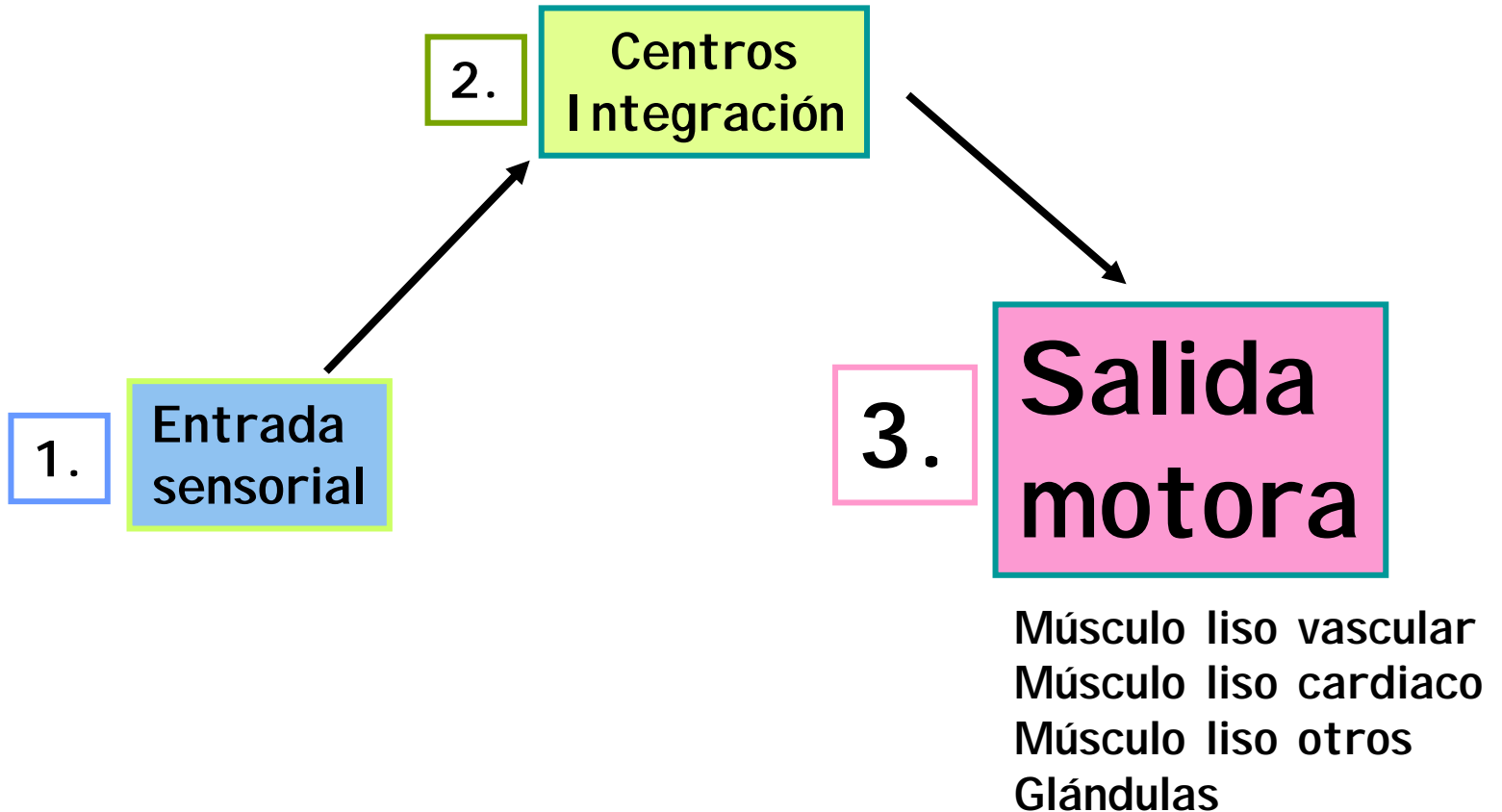
# Anatomía funcional SNA

1. **Entrada sensorial**
2. **Centros de integración**

## **3. Salida motora**



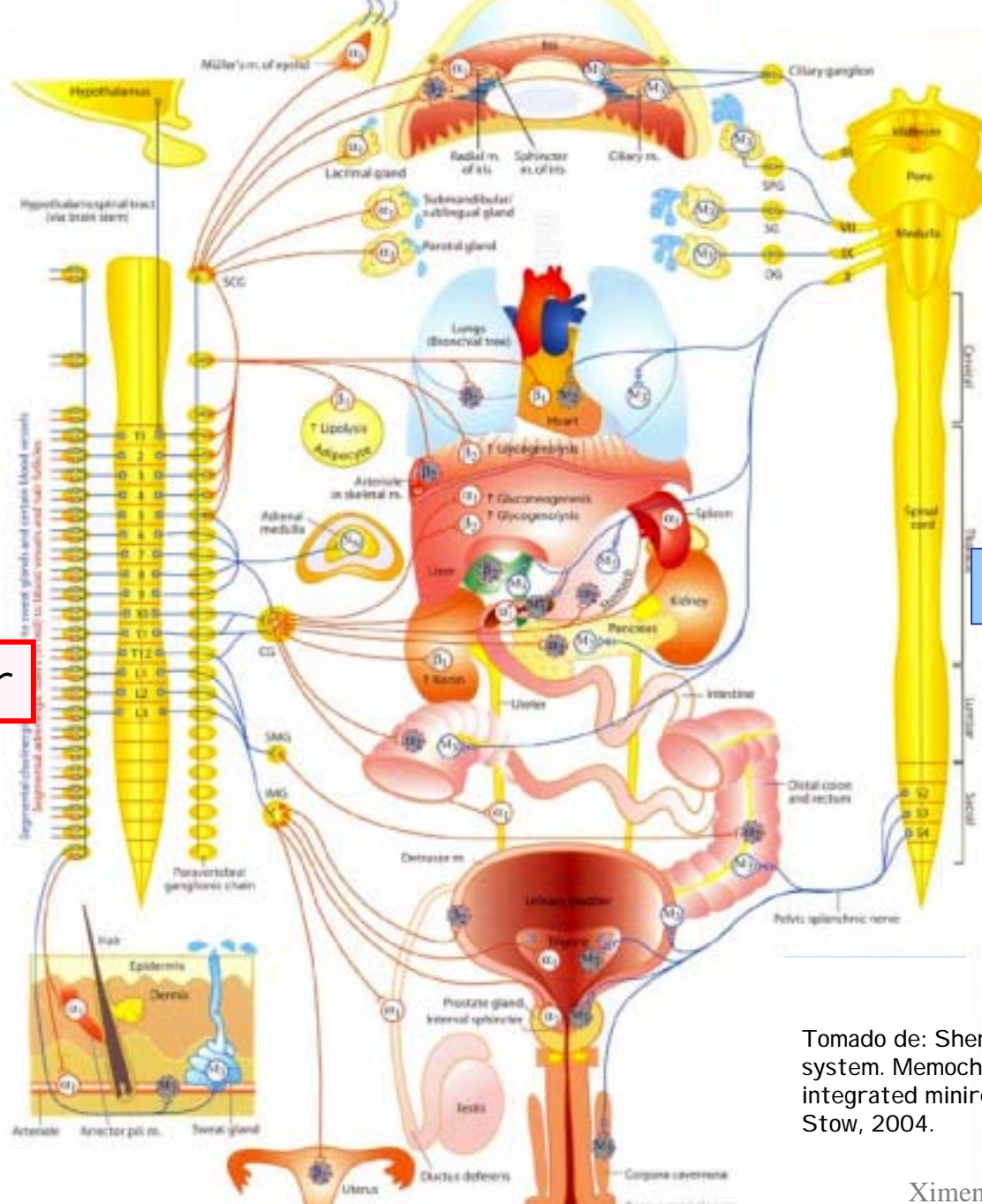
V. Componente motor visceral



## V. Componente motor visceral

SN periférico  
Vía eferente motora visceral

**Salida Motora**  
**Divisiones**  
**Simpática y Parasimpática**



cranial

Parasimpático

sacra

Simpático

toracolumbar


Tomado de: Shen H. The autonomic nervous system. Memocharts Pharmacology. An integrated minireview. Minireview LLC, Stow, 2004.



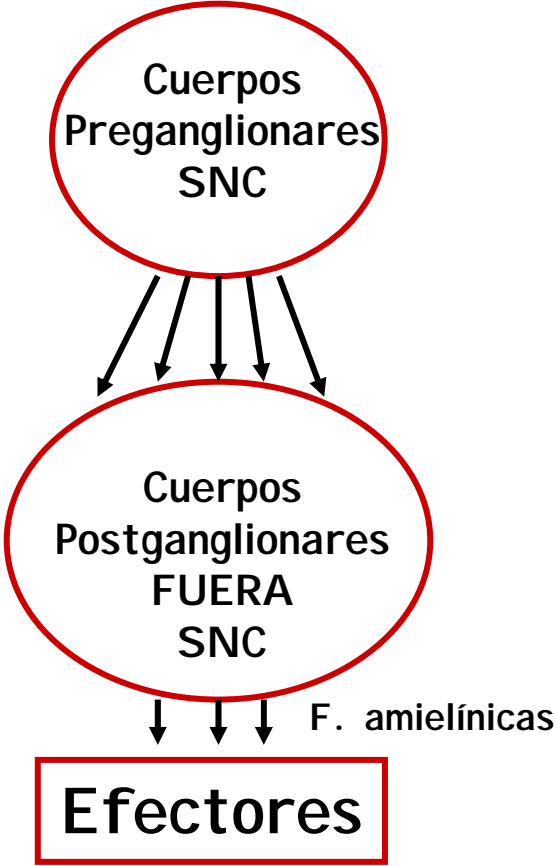
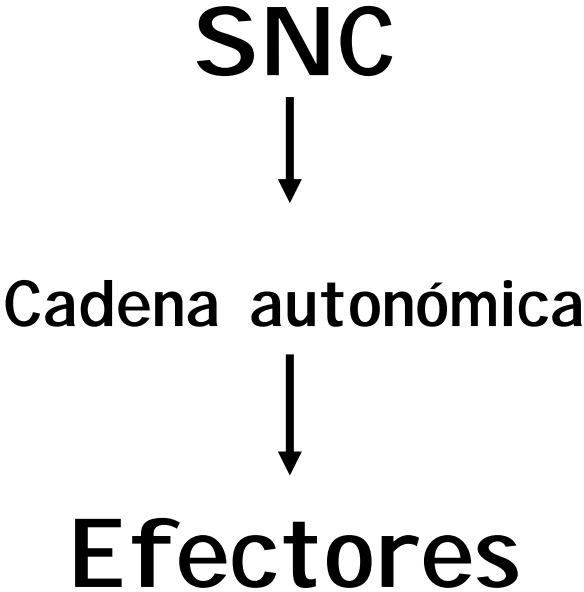
## Salida motora

Neuronas motoras autonómicas que van a la periferia

- Cadena de **dos neuronas** pre y post ganglionar
- Sinapsis en ganglios




# Salida motora



V. Componente motor visceral

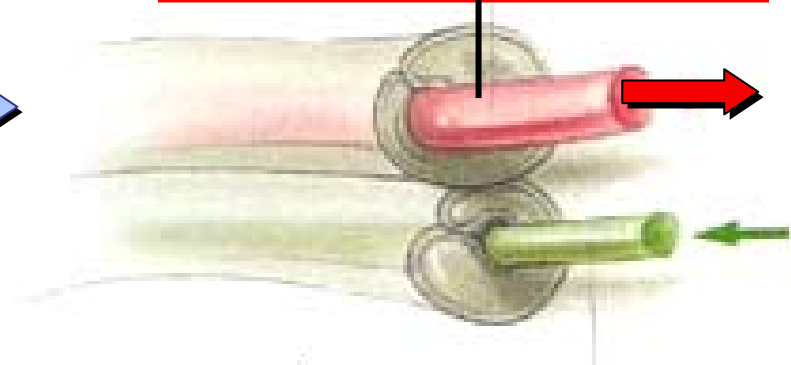
Neuronas motoras autonómicas que van a la periferia →

Fibra Eferente motora Preganglionar mielínica



PARASIMPÁTICO

Fibra Eferente motora Preganglionar amielínica



SIMPÁTICO

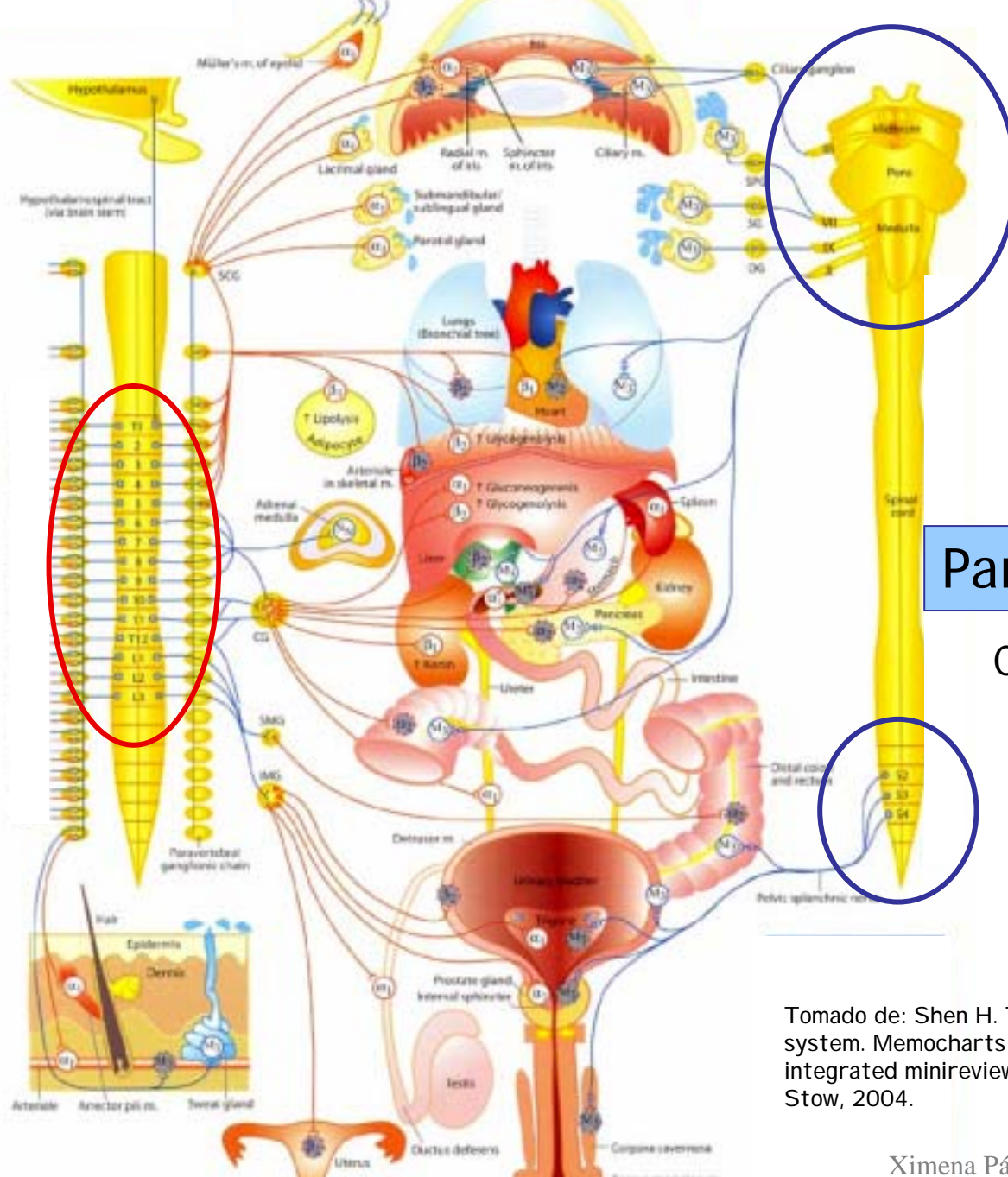


## Características Salida motora

- **Simpático** promueve actividad vigorosa: pelar o correr
- **Parasimpático** promueve actividades que ayudan al reposo
  
- Cadena de dos neuronas entre SNC y efectores
- Cuerpos N. preganglionares: núcleos pares craneales y médula espinal
  
- **Salida autónoma difusa:**
  - Ax. preganglionares divergen y terminan en ganglios
  - Ax. postganglionares van a órganos blanco
  
- **Transmisión colinérgica:** ganglios y en terminales parasimpáticos
- **Transmisión adrenérgica:** terminales simpáticos
  
- **Inervación dual:** mayoría órganos
  
- **Médula adrenal:** ganglio simpático y glándula endocrina

Sistema nervioso periférico  
Vía eferente motora visceral

- **División Simpática**
- **División Parasimpática**



Simpático  
Tóraco-lumbar

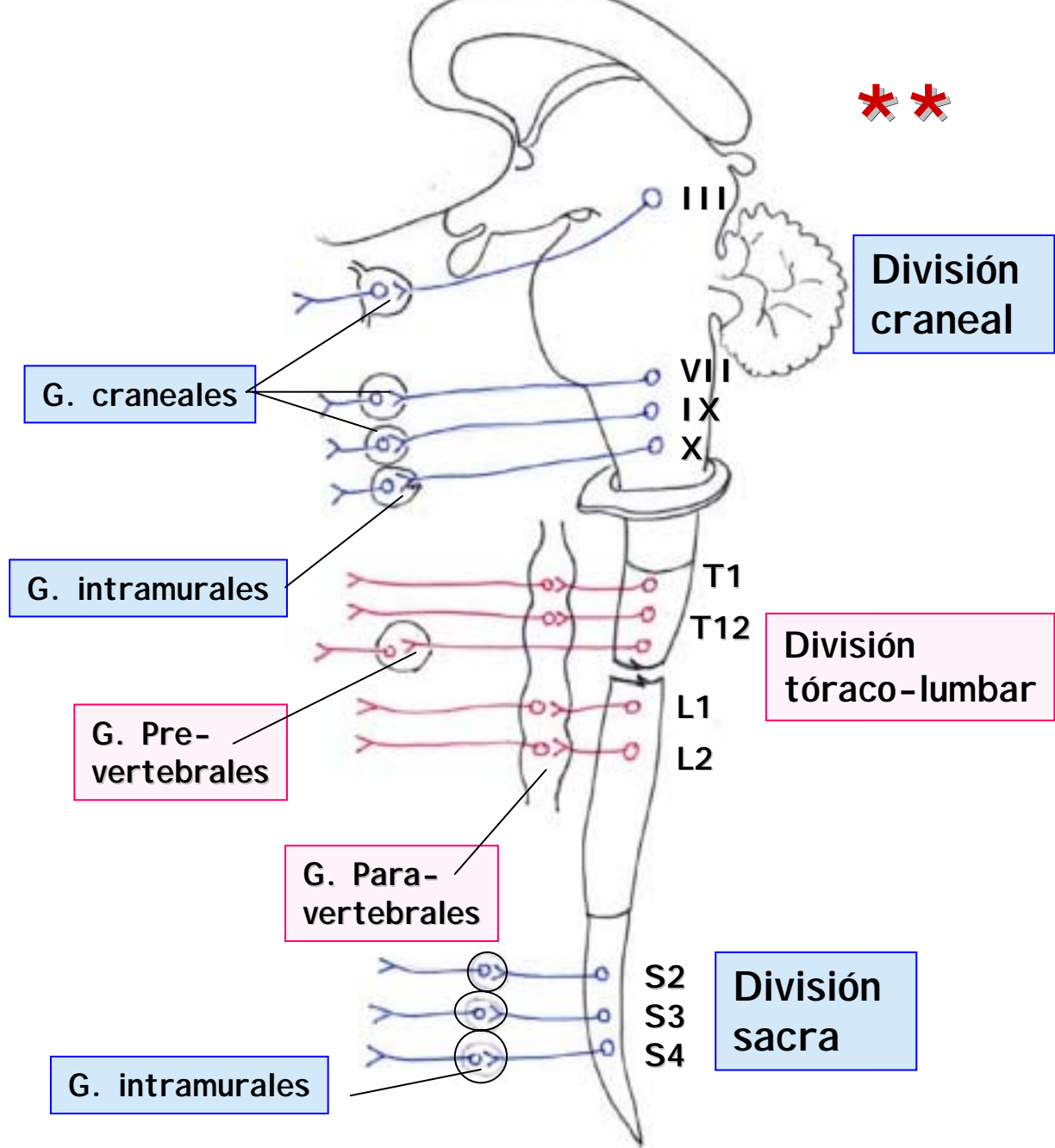
Parasimpático  
Cráneo-sacro

Tomado de: Shen H. The autonomic nervous system. Memocharts Pharmacology. An integrated minireview. Minireview LLC, Stow, 2004.

# V. Componente motor visceral

División  
cráneo-sacra

División  
tóraco-lumbar



# ● División Simpática

- Características
- Resumen Anatómico
  - Cuerpos y axones preganglionares
  - Cuerpos y axones postganglionares
  - Ganglios simpáticos
    - Paravertebrales
    - Prevertebrales
    - Médula adrenal

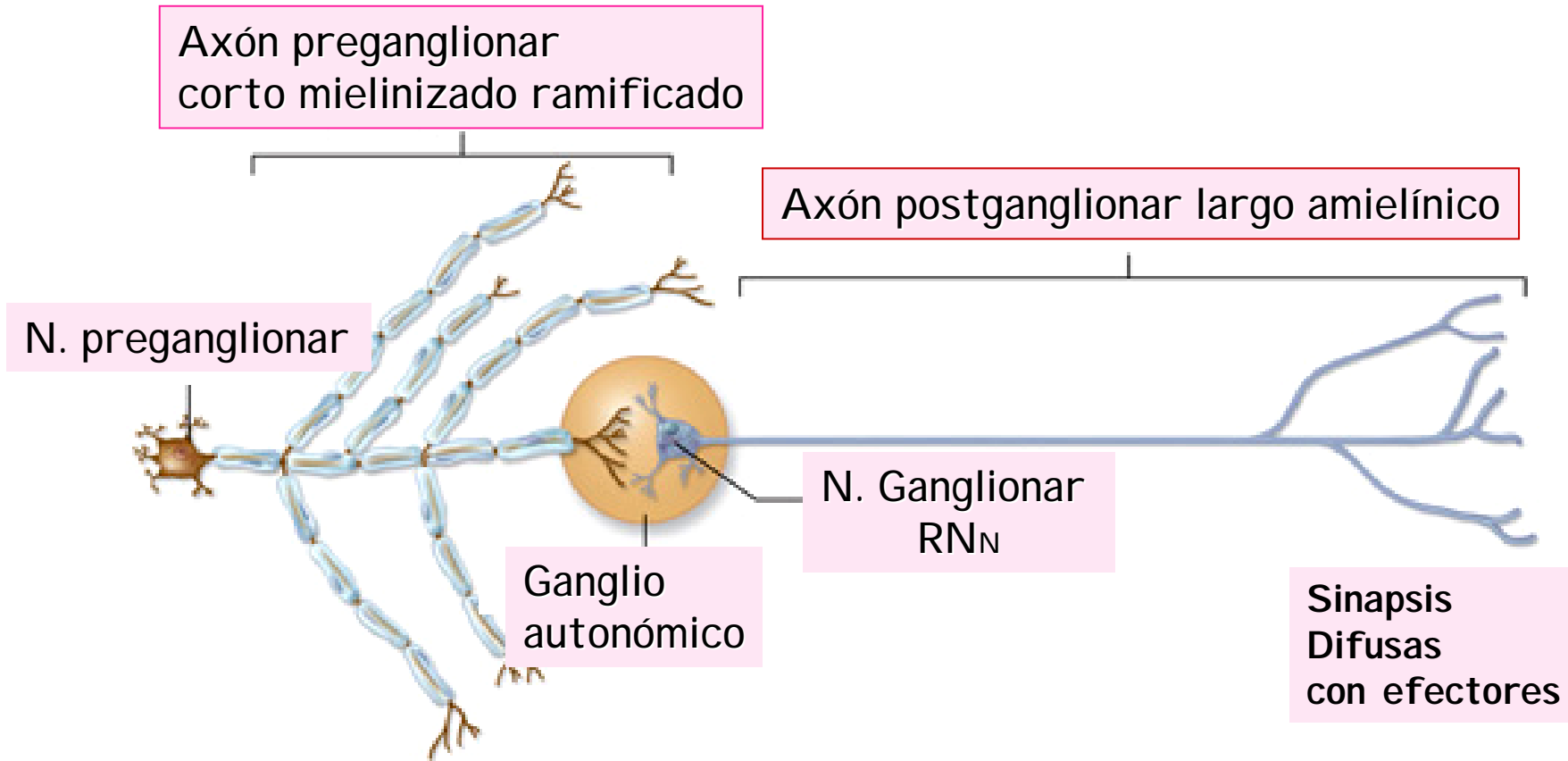


Característica	División simpática
<b>Función</b>	Prepara al cuerpo para emergencias e intensa actividad muscular; pelea, huída
<b>Localización cuerpos de neuronas preganglionares</b>	Asta intermedio lateral en regiones T1-L2 de médula espinal toracolumbar
<b>Localización cuerpos de neuronas ganglionares</b>	Ganglio cadena simpática paravertebral o ganglio prevertebral
<b>Divergencia de axones</b>	Extensa (1 axón inerva más de 20 cuerpos células ganglionares). Pre vs. Post: 1:10
<b>Longitud de axón preganglionar</b>	Corto mielinizado blanco
<b>Longitud de axón postganglionar</b>	Largo amielínico
<b>Localización de ganglios</b>	Cadena simpática paravertebral a cada lado columna; Ganglios prevertebrales ubicados delante de la columna vertebral y aorta descendente
<b>Rami comunicantes</b>	Rami blancos (f. preganglionares) se unen a nervios espinales T1-L2; Rami grises (f. postganglionares) se unen a todos los nervios espinales



# Sinapsis Simpática

V. Componente motor visceral





- 1. Centro superior:** Hipotálamo.
- 2. Cuerpo neurona preganglionar:**  
Médula toracolumbar T1-L3, asta intermediolateral.
- 3. Axón preganglionar:** corto, NT: ACh.  
Ramo comunicante Blanco: entra a Cad. Paravertebral desde N. espinales T1-L3.
- 4. Cuerpo neurona postganglionar (ganglio):**  
Cadena paravertebral  
Cadena prevertebral  
Ganglio equivalente (médula adrenal)
- 5. Axón postganglionar:** largo NT: NE (ACh en gl. sudoríparas y vasos sanguíneos).  
Ramo comunicante Gris: sale de Cad. Paravertebral a todos N. espinales.
- 6. Efectores:** músculo liso, músculo cardiaco, glándulas.

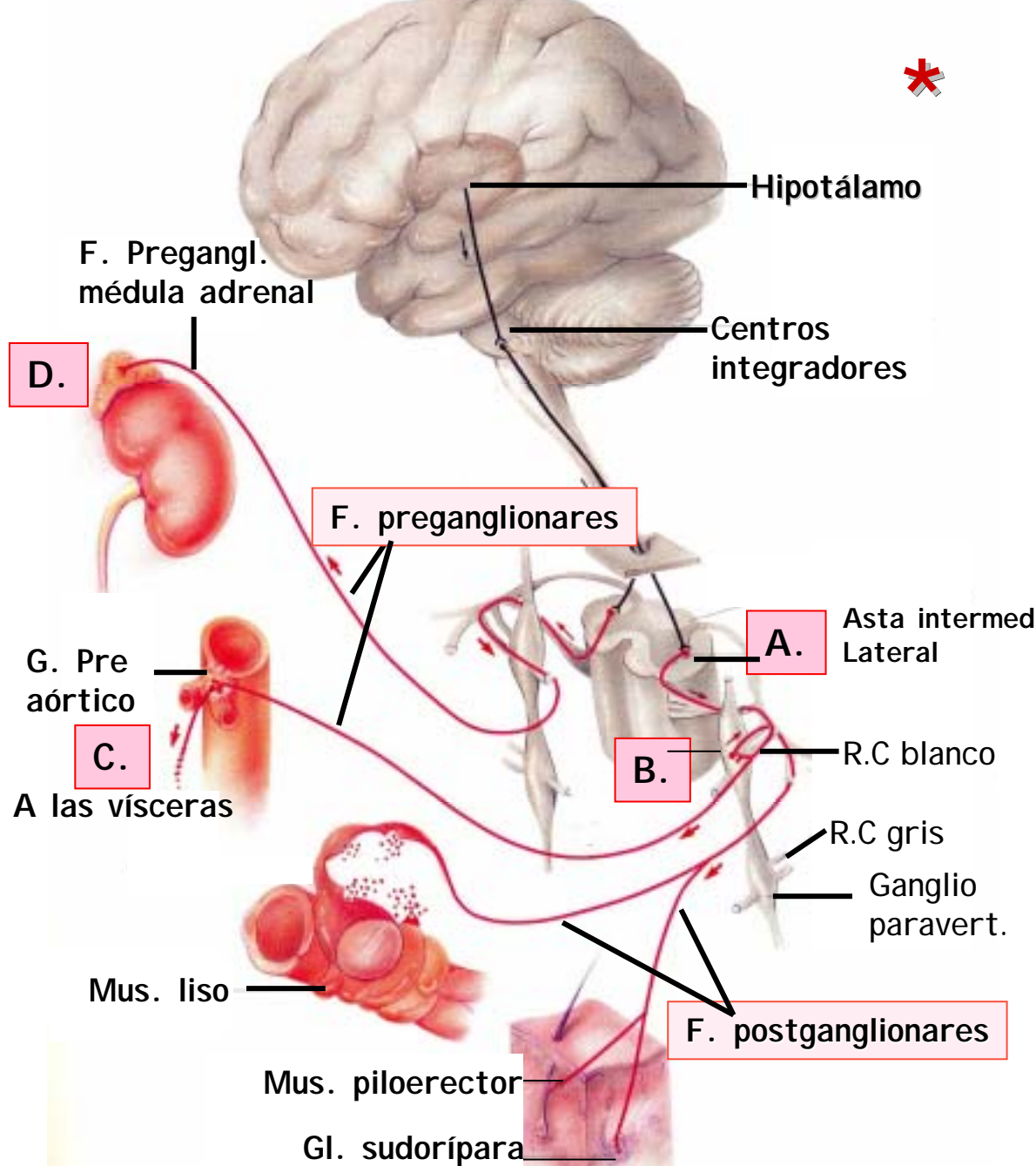
## División Simpática

1. Cuerpos y axones de N. Simpáticas Preganglionares
2. Cuerpos y axones de N. Simpáticas Postganglionares
3. Ganglios Simpáticos
  - a. Paravertebrales
  - b. Prevertebrales (preaórticos)
  - c. Médula adrenal

## V. Componente motor visceral

### División Simpática

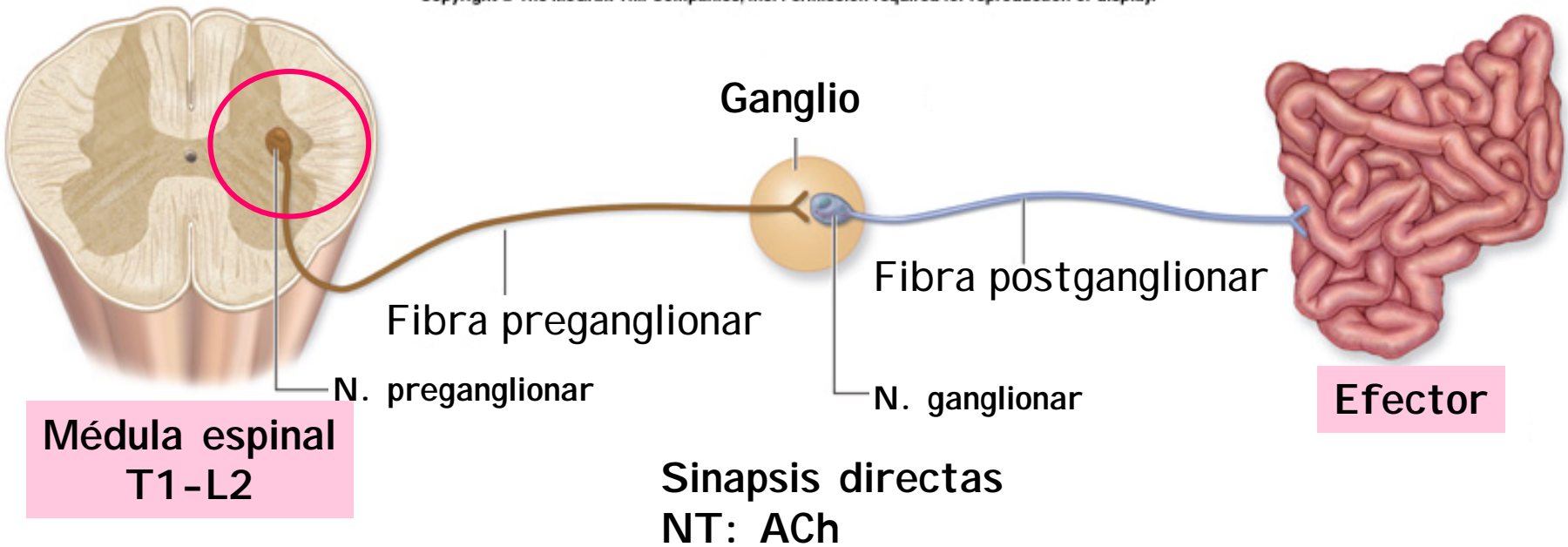
- A. N. Preganglionares
- B. N. Postganglionares en G. paravertebral
- C. N. Postganglionares en G. prevertebrales
- D. Médula adrenal como G. especializado



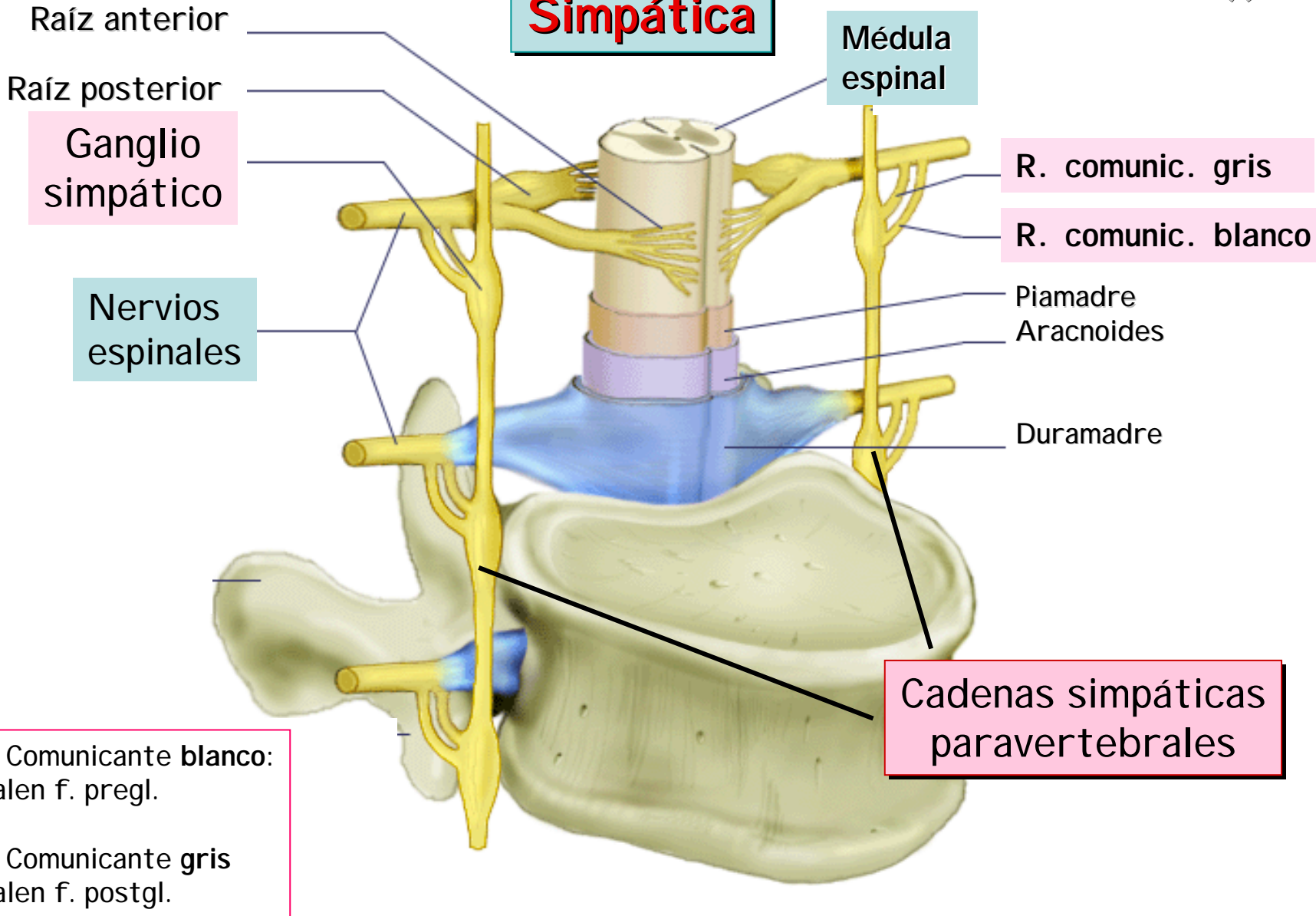
V. Componente motor visceral

Sinapsis Simpática

Copyright © The McGraw-Hill Companies, Inc. Permission required for reproduction or display.

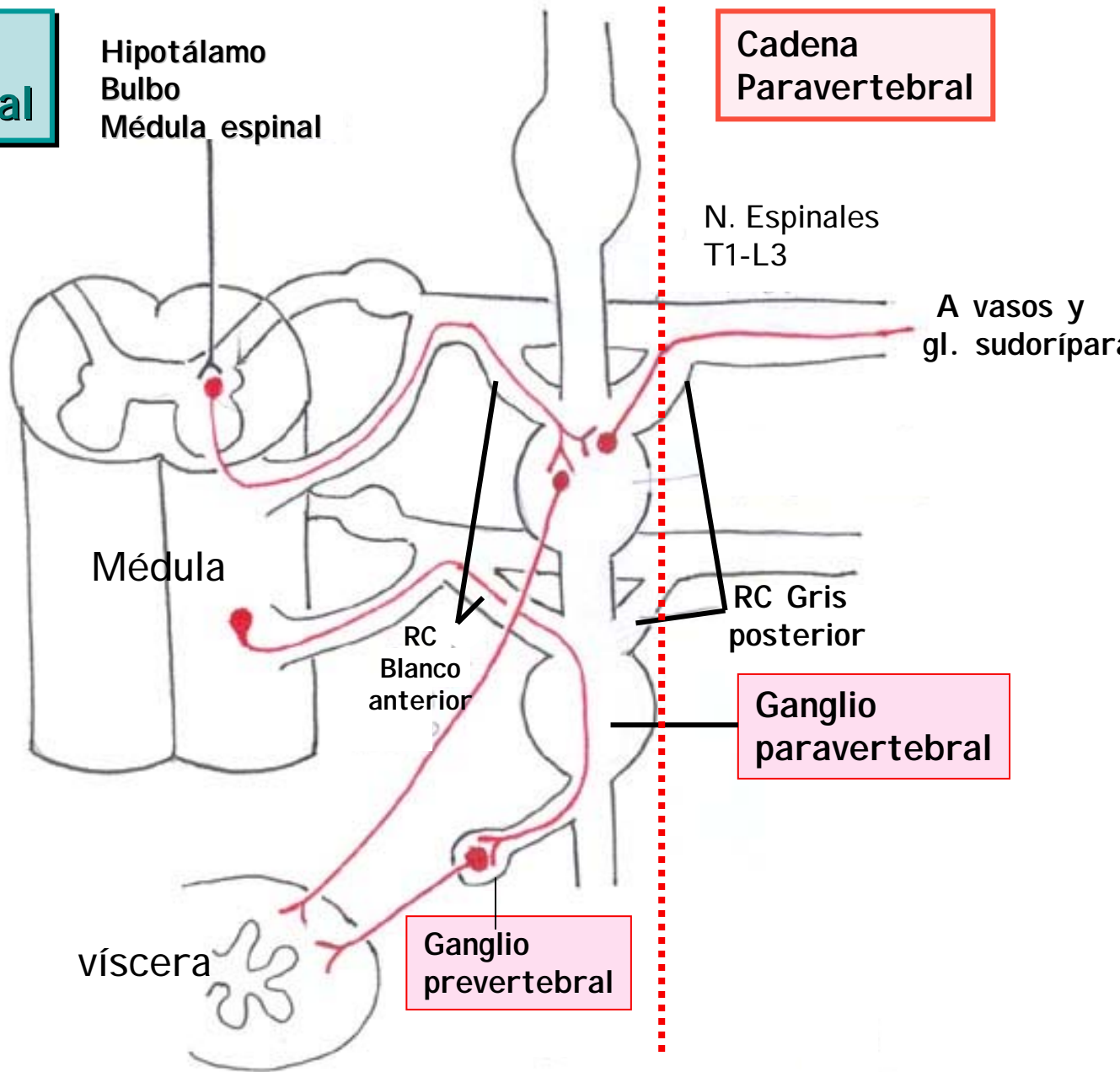


# División Simpática



# V. Componente motor visceral

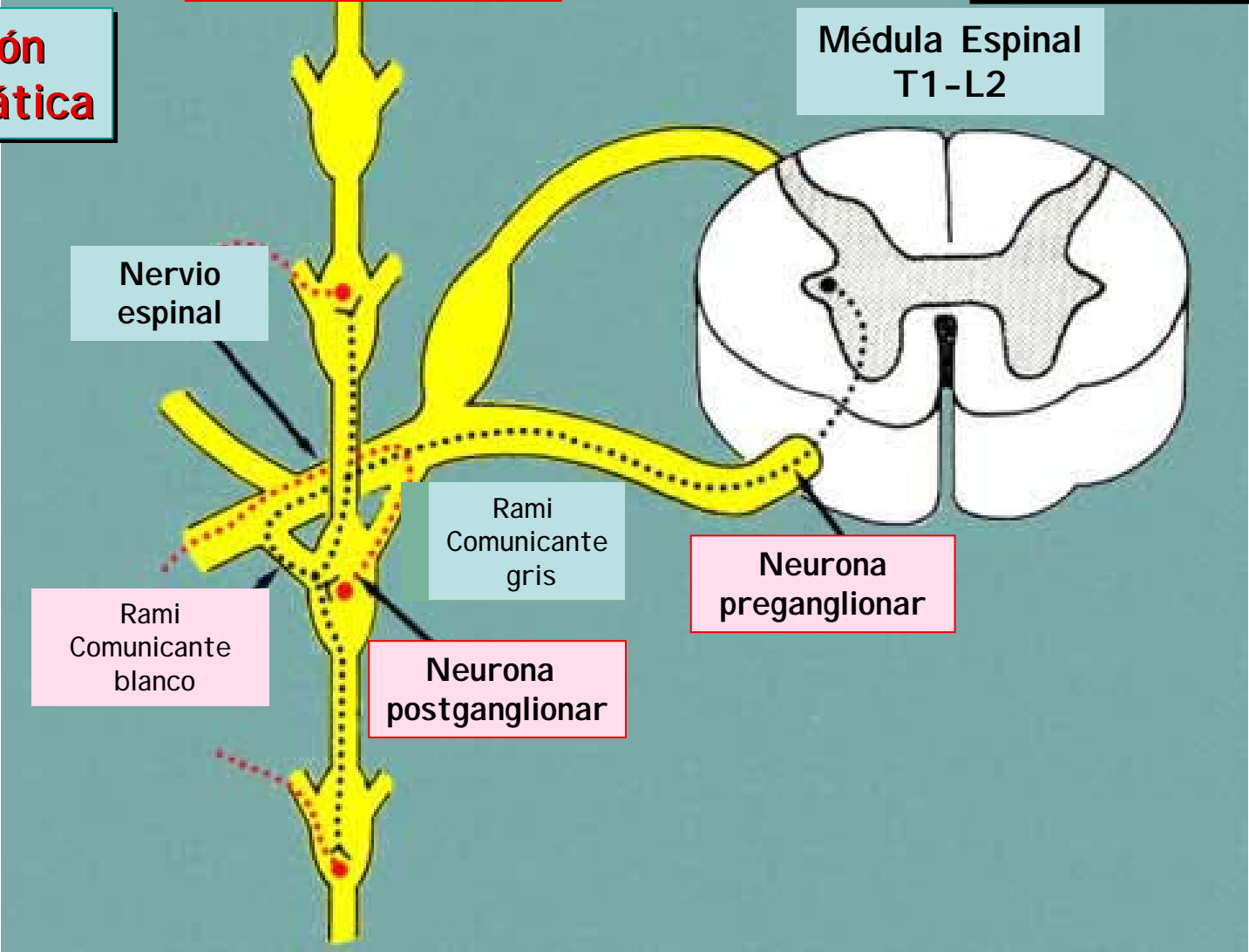
## División Simpática



# V. Componente motor autonómico

Cadena simpática paravertebral

**División Simpática**



Nervio espinal

Médula Espinal T1-L2

Rami Comunicante gris

Neurona preganglionar

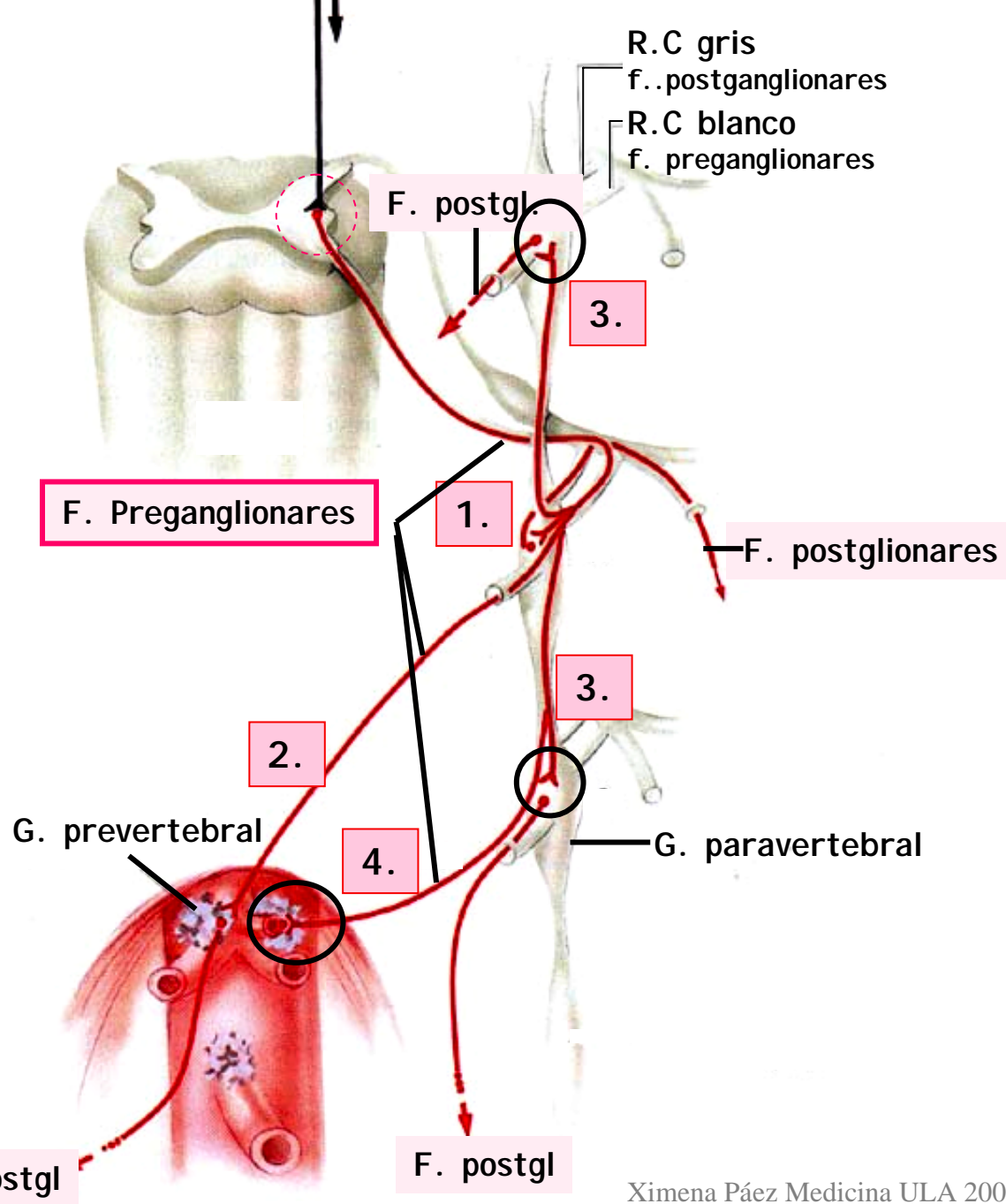
Rami Comunicante blanco

Neurona postganglionar

# División Simpática

## Rutas Ax. Preganglionares

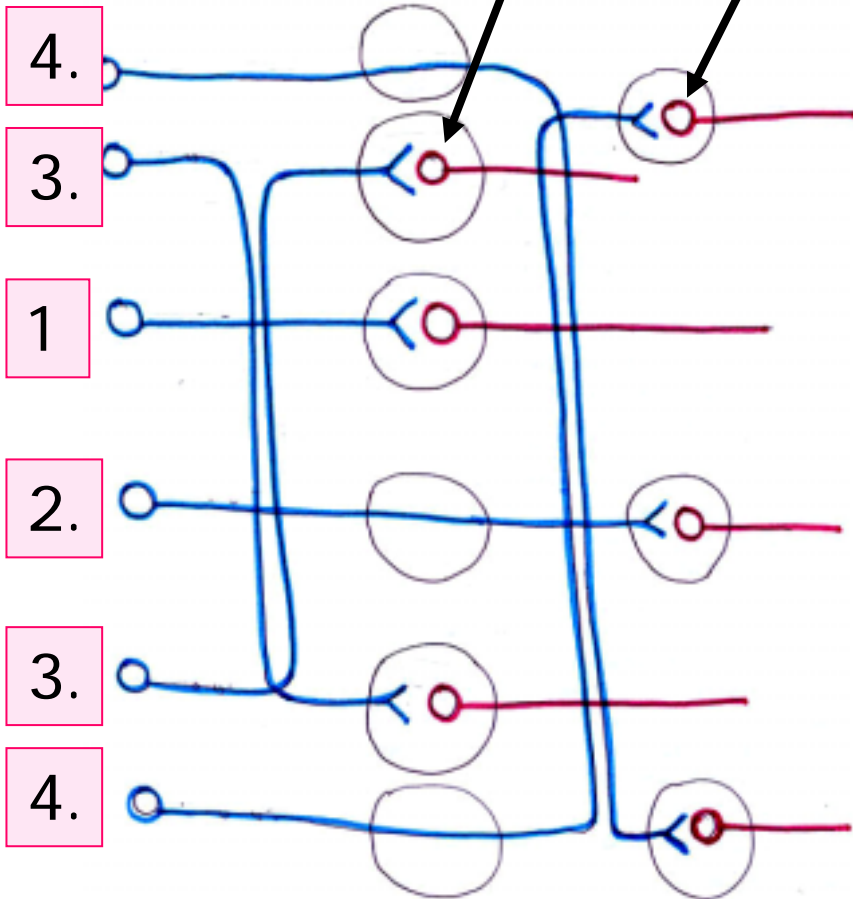
1. Terminan dentro del primer g. paravertebral que encuentran
2. Atraviesan el g. paravertebral para ir a un g. prevertebral
3. Ascienden o descienden en la cadena para terminar en un g. paravertebral más craneal o más caudal
4. Ascienden o descienden en la cadena, atraviesan el g. paravertebral para terminar en g. prevertebral



G. Paravertebrales

G. Prevertebrales

## División Simpática

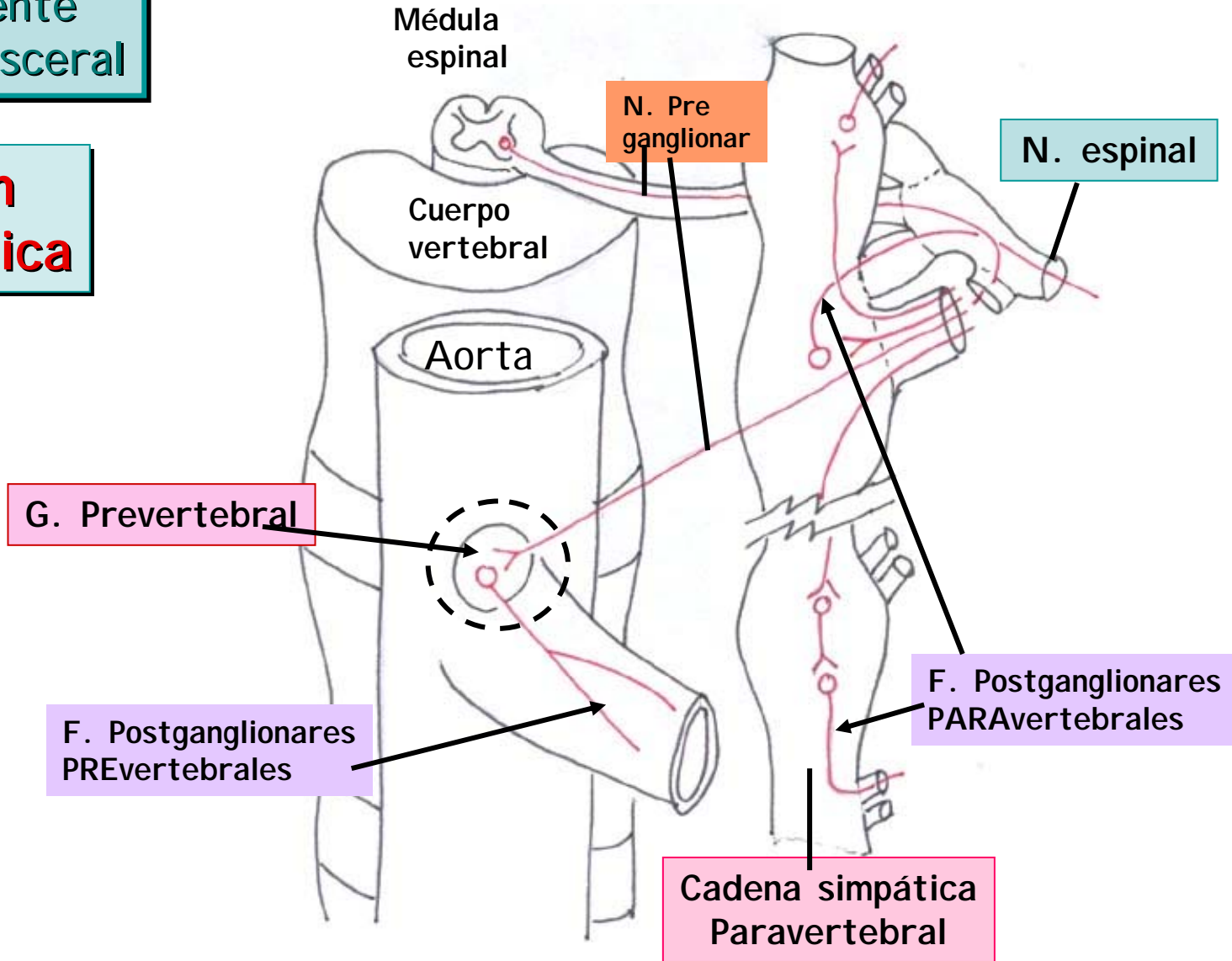


1. **Ax. Pregl.** sinapsa en g. paravertebral
2. **Ax. Pregl.** sinapsa en g. prevertebral
3. **Ax. Pregl.** asciende o desciende para sinapsar en g. paravertebral
4. **Ax. Pregl.** asciende o desciende para sinapsar en g. prevertebral

Axones **Preganglionares** simpáticos ascienden o descienden para sinapsar en ganglios **para o prevertebrales**

V. Componente motor visceral

División Simpática



## D. Simpática

### Ganglios simpáticos

- G. PARAVERTEBRALES  
Cervicales  
Torácicos  
Lumbares sup.  
Lumbares inf. y sacros
- G. PREVERTEBRALES  
Celíaco  
Mesentérico Sup.  
Renal  
Mesentérico Inf.
- Médula ADRENAL

## V. Componente motor visceral

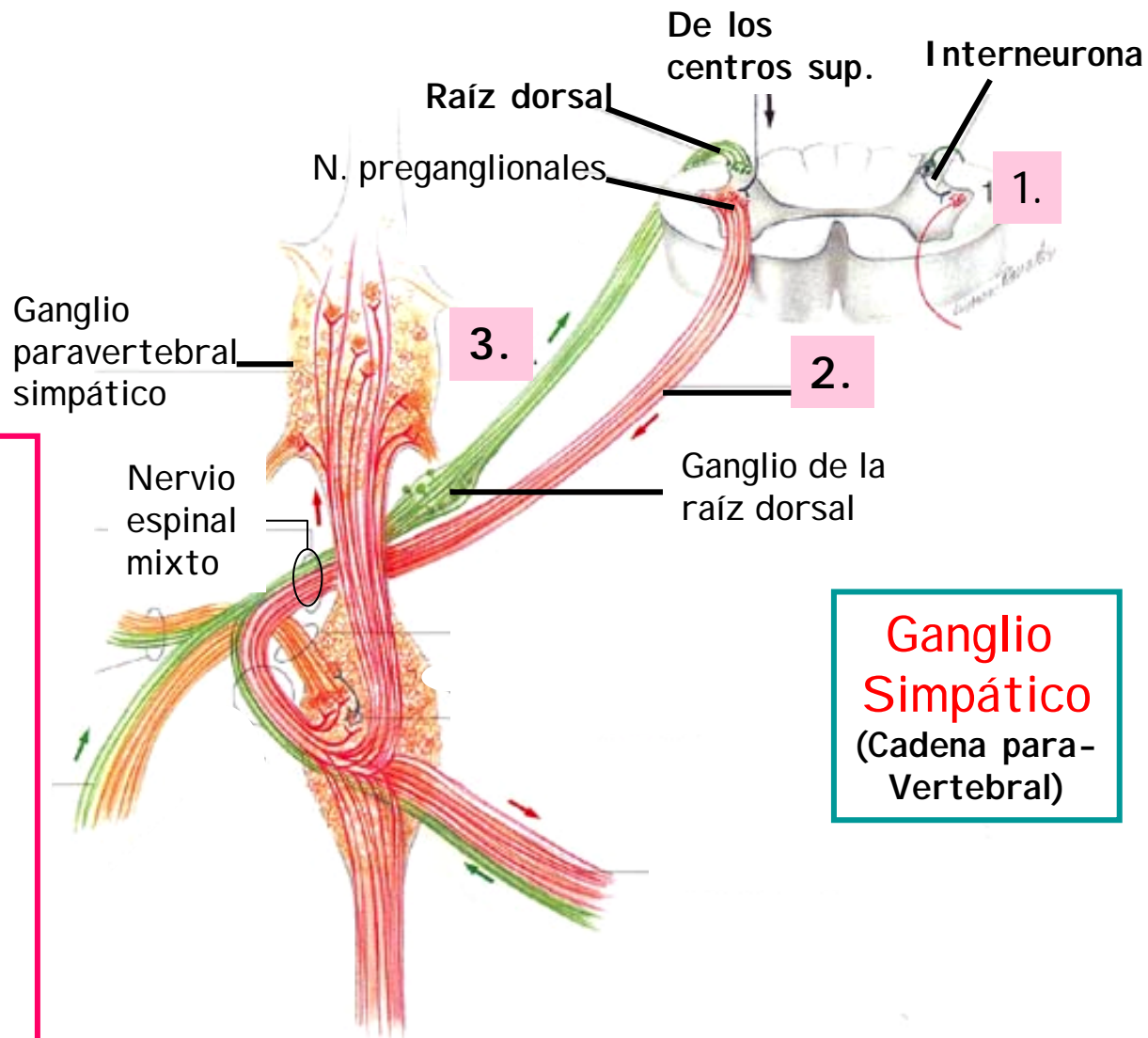


	<i>Neuronas Preganglionares</i>		<i>Neuronas Postganglionares</i>
N. Autonómicos Simpáticos	<b>Médula Espinal</b> N. Intermediolateral C8-L2 o L3	C8-T5 →	<b>Gl. Paravertebr.</b> G. Cervical sup. G. Cervical medio G. Cervical inf. Gs. Torácicos Gs. Lumbares
		T1-T6 →	<b>Gl. Prevertebr.</b> G. Celíaco G. Mesentérico sup. G. Renal G. Mesentérico inf.
		T1-T7 →	
		T1-T12 →	<b>Gl. Adrenal</b> Médula Adrenal
		L1-L2 o L3 →	
		T5-T9 →	
		T7-L1 →	
		T12 →	
		T9-T10 →	
		T8-L1 →	



## División Simpática

1. Asta intermedio lat. recibe aferencias sup., interneuronas y periferia del cuerpo
2. Raíces ventrales Axones motores somáticos y preganglionares
3. Raíces dorsales axones sensoriales viscerales y somáticos

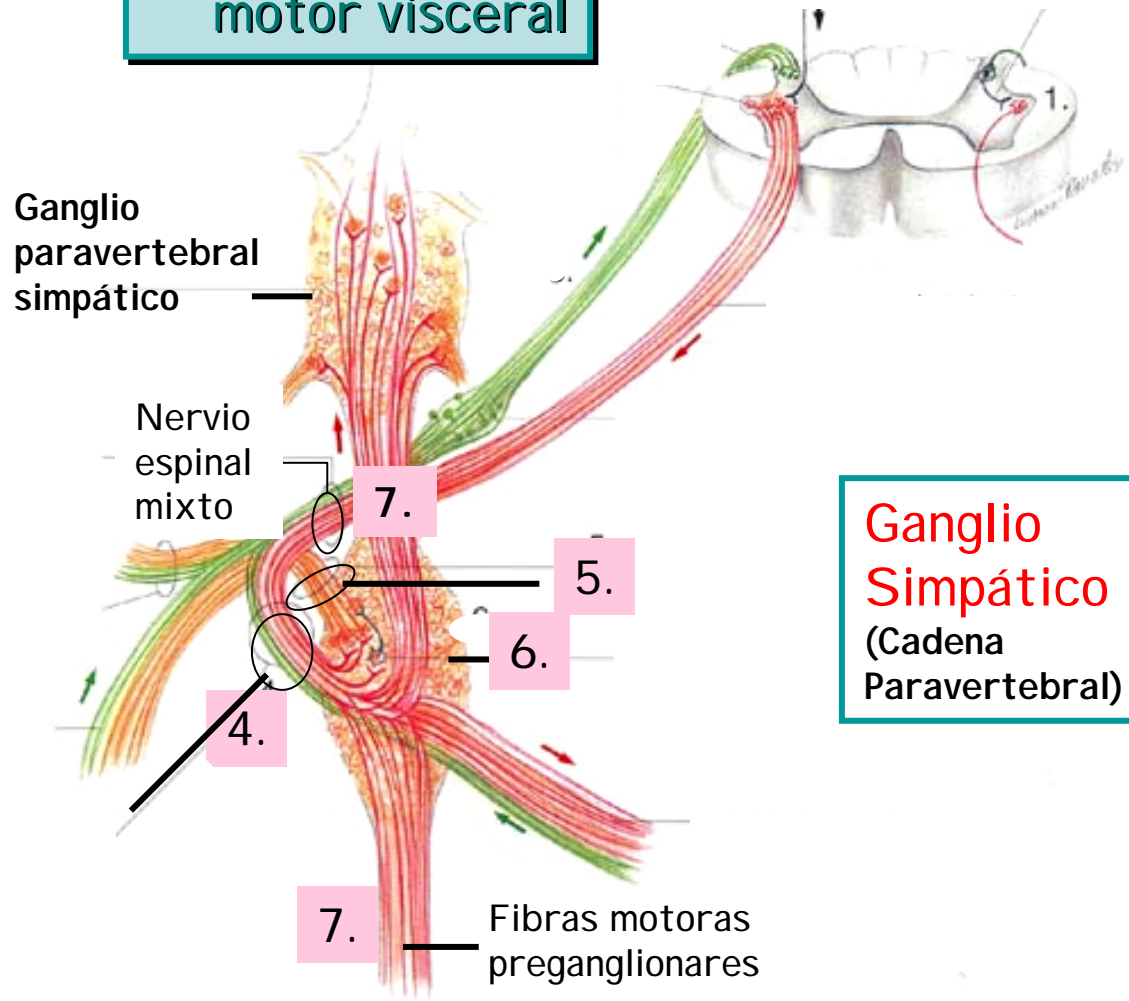


**Ganglio Simpático**  
(Cadena para-Vertebral)

## V. Componente motor visceral

### División Simpática

4. RC blanco contiene ax. sensoriales viscerales y motores preganglionares
5. RC gris contiene sólo ax. motores postganglionares
6. Ganglio paravertebral
7. C. simpática tiene sólo f. motoras preganglionares

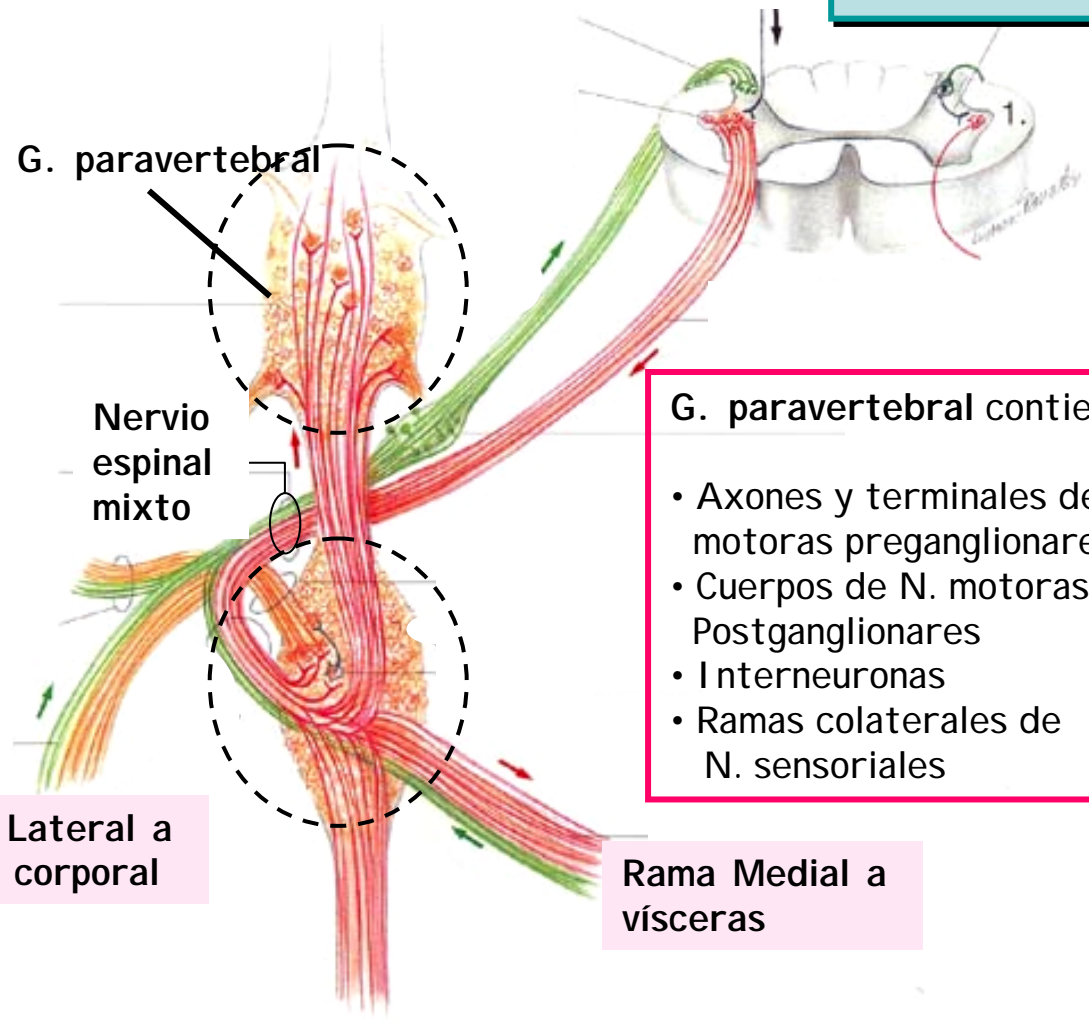


**Ganglio Simpático**  
(Cadena Paravertebral)

V. Componente motor visceral

División Simpática

Ganglio Simpático (C. Paravertebral)



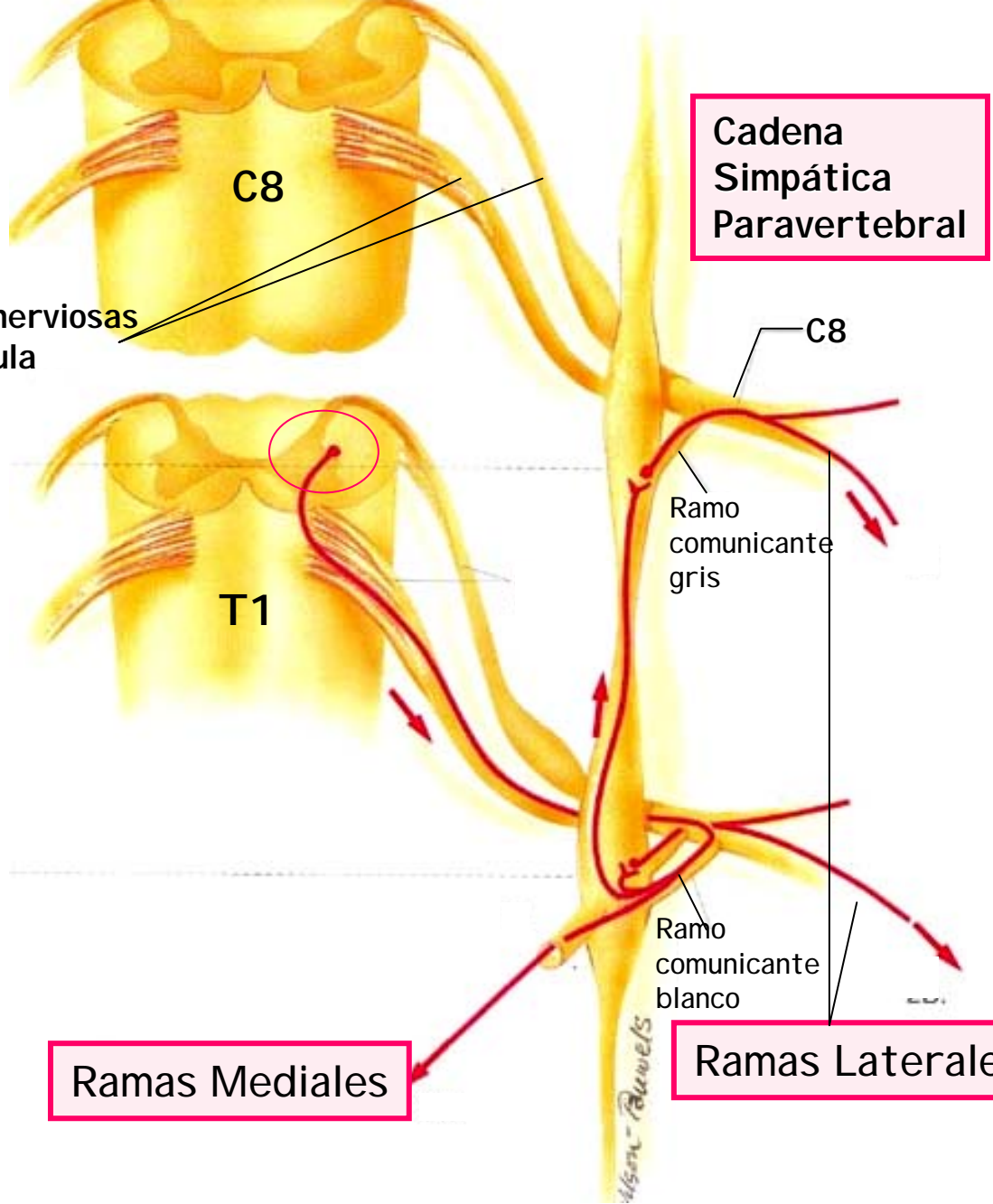
- G. paravertebral contiene:
- Axones y terminales de N. motoras preganglionares
  - Cuerpos de N. motoras Postganglionares
  - Interneuronas
  - Ramas colaterales de N. sensoriales

Rama Lateral a pared corporal

Rama Medial a vísceras



# División Simpática



## R. Medial:

Ax. Pregangl. a vísceras  
vía g. prevertebrales

## R. Lateral:

Ax. postganglionares a pared  
vía n. espinales



## D. Simpática

G. Paravertebrales

Cervicales

G. Cervical Sup.  
Cabeza, cuello  
y corazón

G. Cervical Medio  
Cuello y corazón

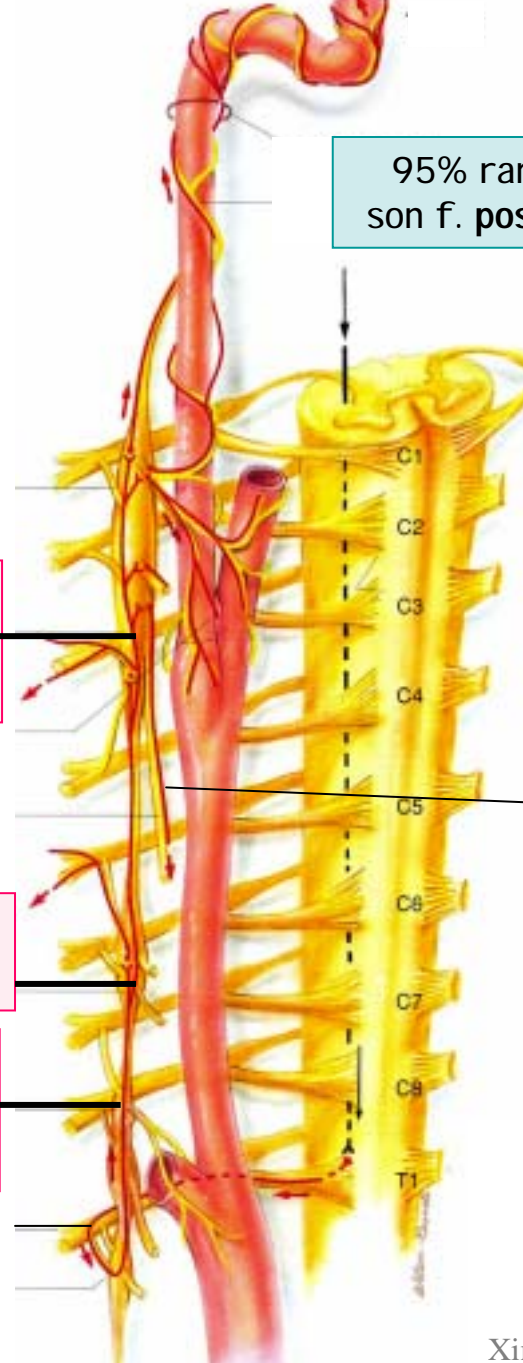
G. Cervical Inf.  
Cuello inferior,  
brazo, corazón,

T1

95% ramas mediales  
son f. postganglionares

Nervio cardiaco  
al corazón

\* Ojo!  
Caso  
Freddy



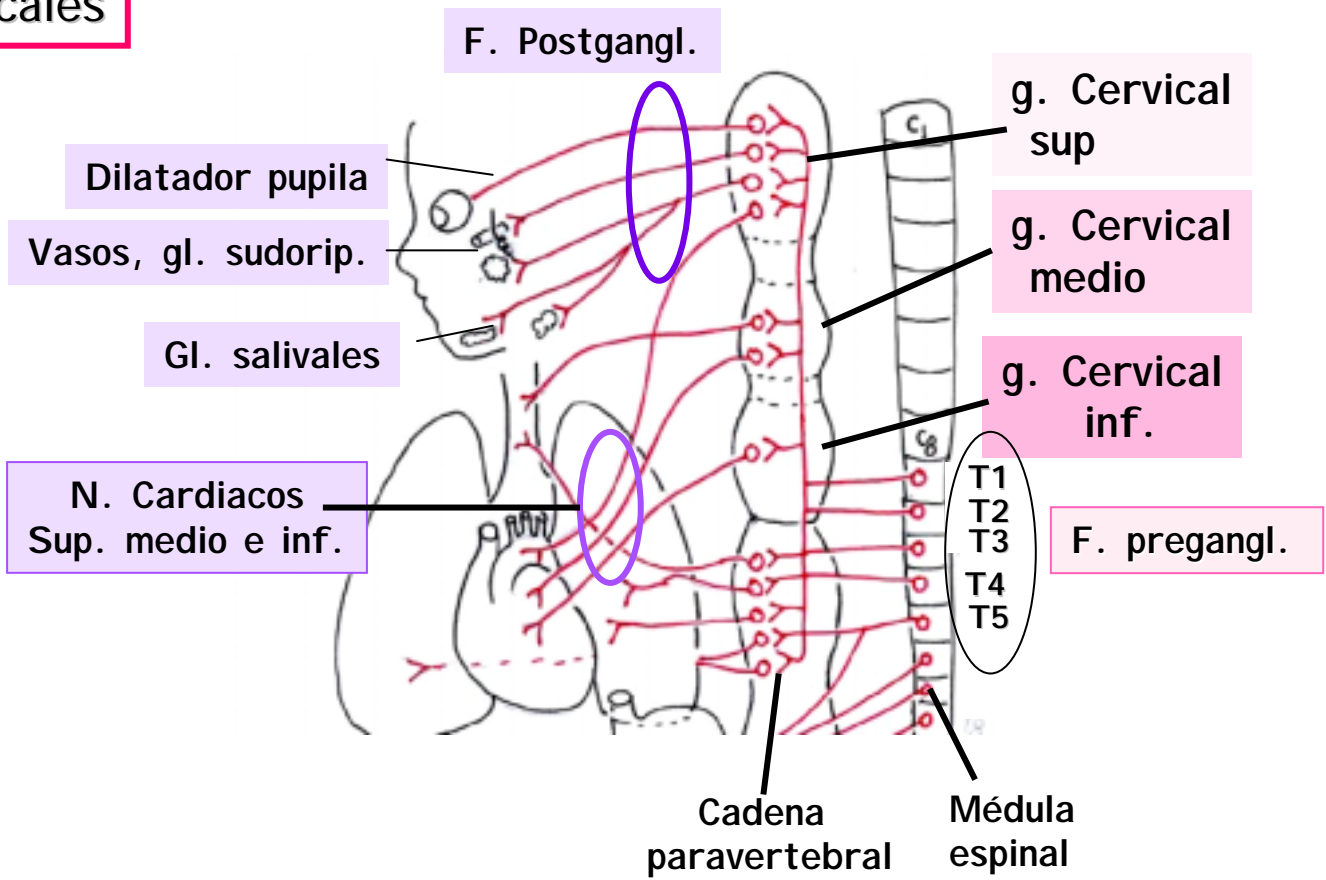


# D. Simpática

## V. Componente motor visceral

### G. Paravertebrales

#### Cervicales




# D. Simpática

G. Paravertebrales

Torácicos

Axón descendente  
Eferente del SNC



N. Simpática  
Preganglionar

Nivel  
T8

R. C. Gris  
(Posterior)

R. C. Blanco  
(Anterior)

Ganglio  
paravertebral

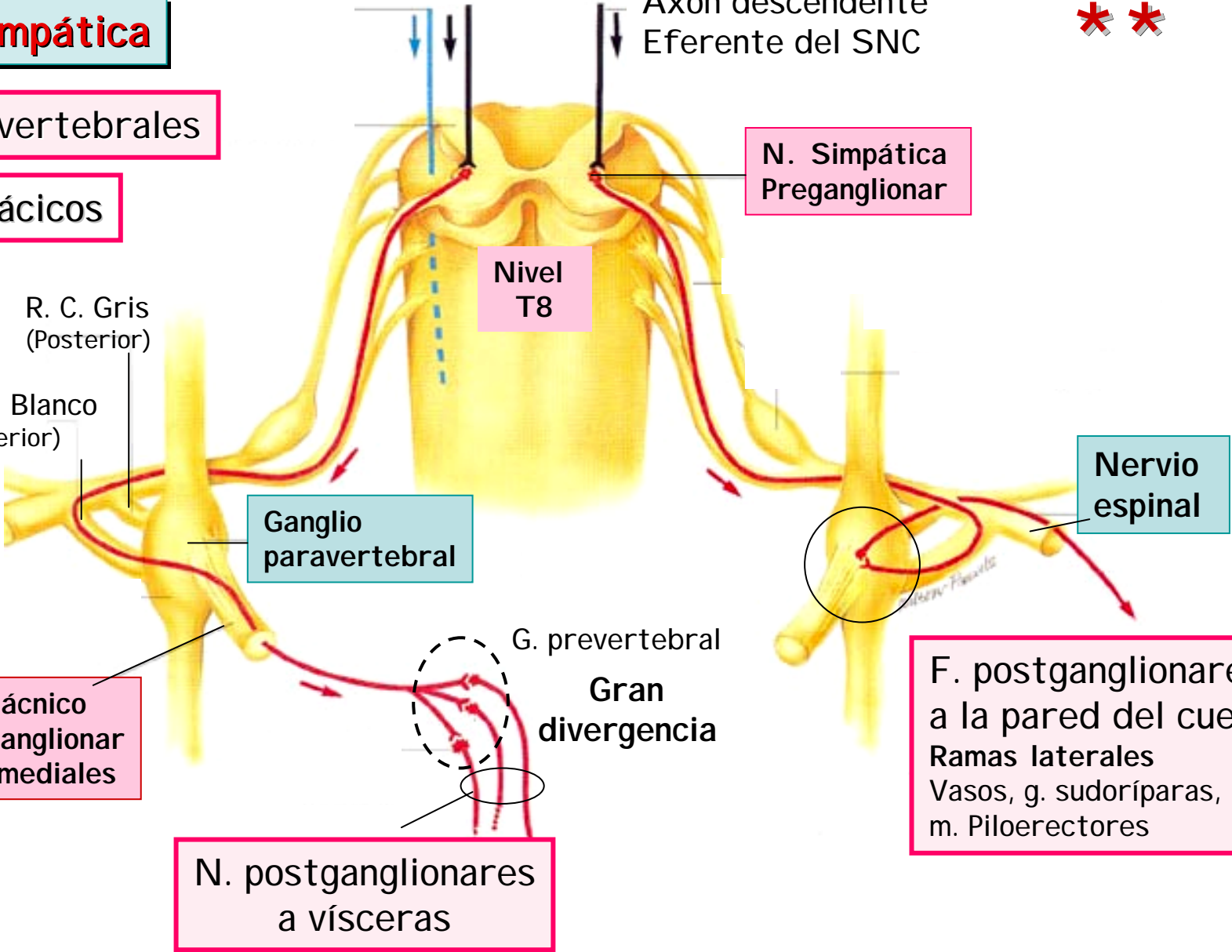
Nervio  
espinal

G. prevertebral  
Gran  
divergencia

F. postganglionares  
a la pared del cuerpo  
Ramas laterales  
Vasos, g. sudoríparas,  
m. Piloerectores

N. Esplácnico  
F. Preganglionar  
Ramas mediales

N. postganglionares  
a vísceras



# D. Simpática

G. Paravertebrales

Torácicos

Plexo pulmonar

Médula adrenal

G. preaórticos



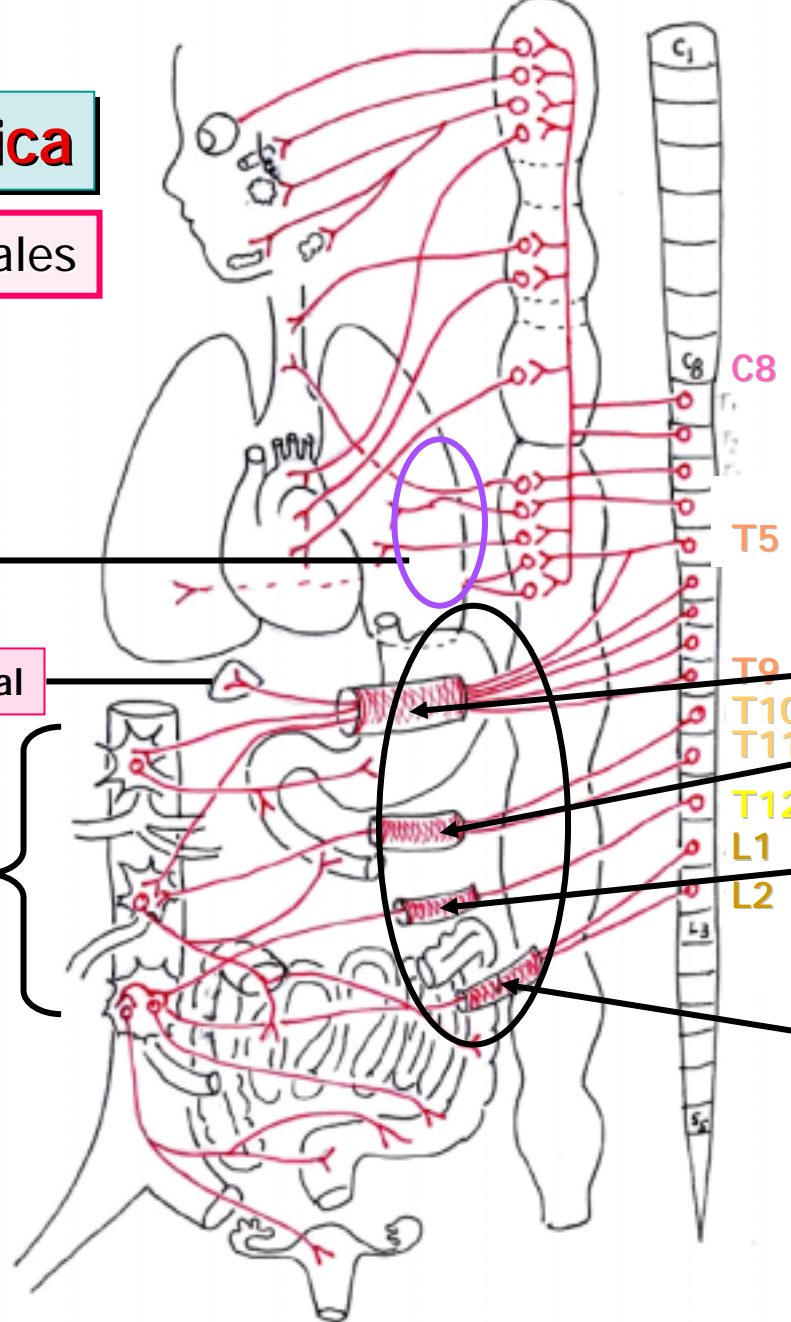
F. Preganglionares  
T5-L2

N. Esplácnico mayor  
T5-T9

N. Esplácnico menor  
T10-T11

N. Esplácnico menor  
T12

N. Esplácnico Lumbar  
L1-L2

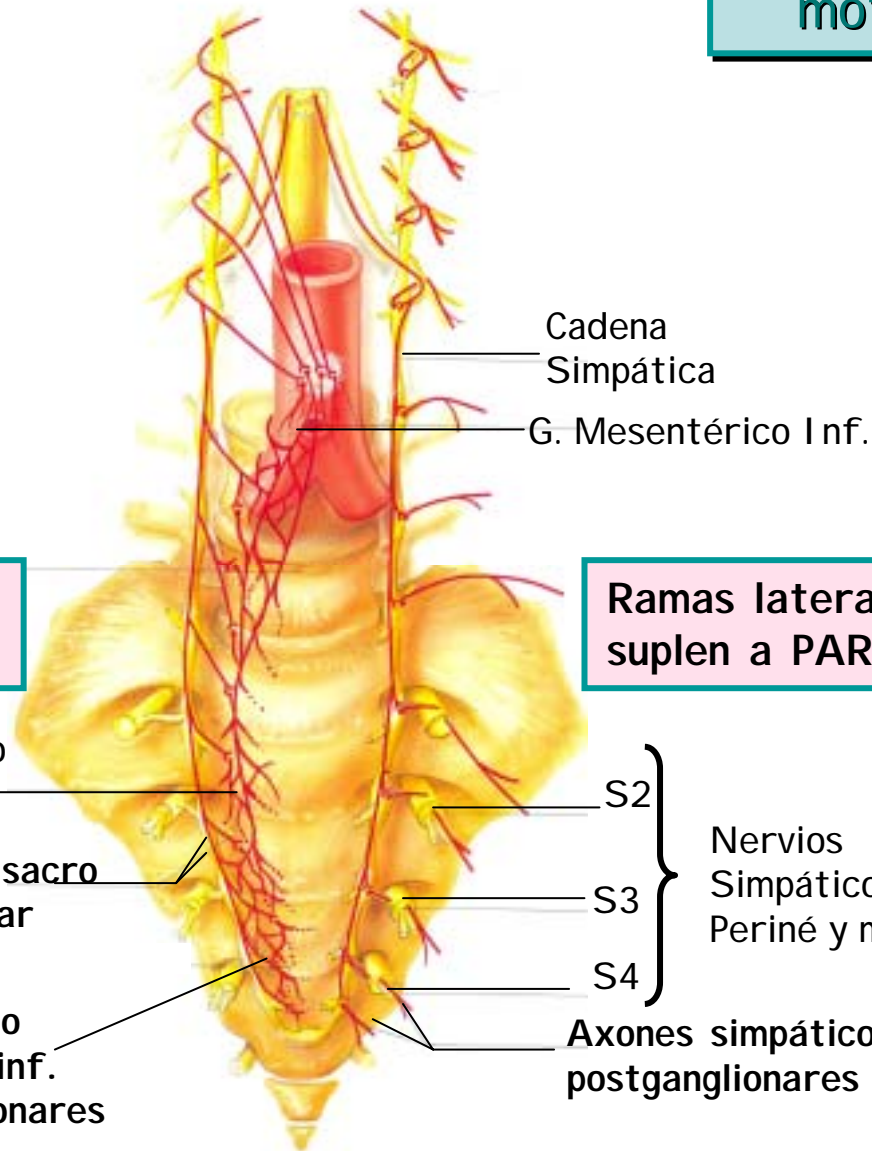


## D. Simpática

### G. Paravertebrales

Lumbares inf.  
y Sacros

V. Componente  
motor visceral



Ramas mediales  
suplen a VÍSCERAS

Ramas laterales  
suplen a PARED del cuerpo

Área de Nervio  
Hipogástrico

N. Esplácnico sacro  
F. preganglionar

Plexo pélvico o  
Hipogástrico inf.  
F. Postganglionares

Cadena  
Simpática

G. Mesentérico Inf.

S2

S3

S4

Nervios  
Simpáticos a  
Periné y m. inf.

Axones simpáticos  
postganglionares



## D. Simpática

G. Prevertebrales

estrellado

T2

T3

T4

T5

T6

T7

T8

T9

T10

Nervios esplácnicos  
F. preganglionares

T11

T12

G. celíaco

G. mesentérico sup.

G. renal

G. mesentérico inf.

Plexo hipogástrico sup.

Plexo hipogástrico inf.  
(plexo pélvico)

G. aórtico renal  
(combinación de G.  
mesentérico sup.,  
inf. y renal)

V. Componente motor visceral

D. Simpática

G. Prevertebrales

Médula suprarrenal

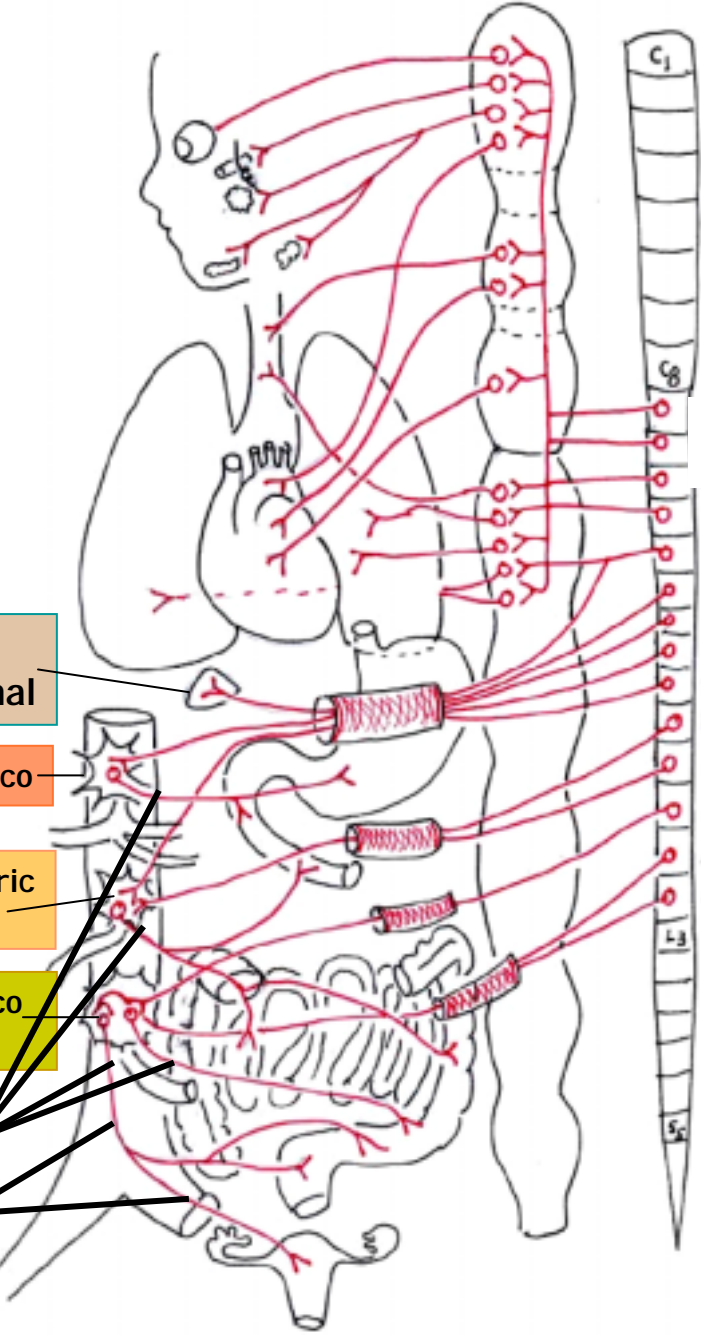
G. Celíaco

G. Mesentérico superior

G. Mesentérico inferior

F. postganglionares

Plexo hipogástrico sup



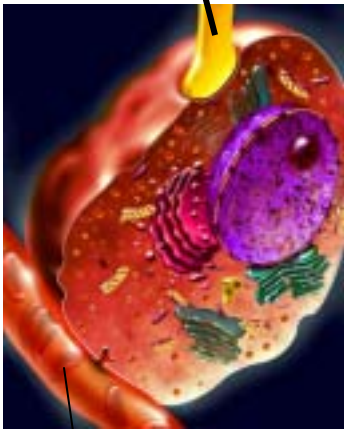
T5  
T6  
T7  
T8  
T9  
T10  
T11  
T12  
L1  
L2



# Médula adrenal

Ganglio simpático modificado

Terminal simpático Preganglionar T8-L1



Vaso sanguíneo

E, NE

3.

Hormonas entran a la sangre

Células cromafines

Capilar

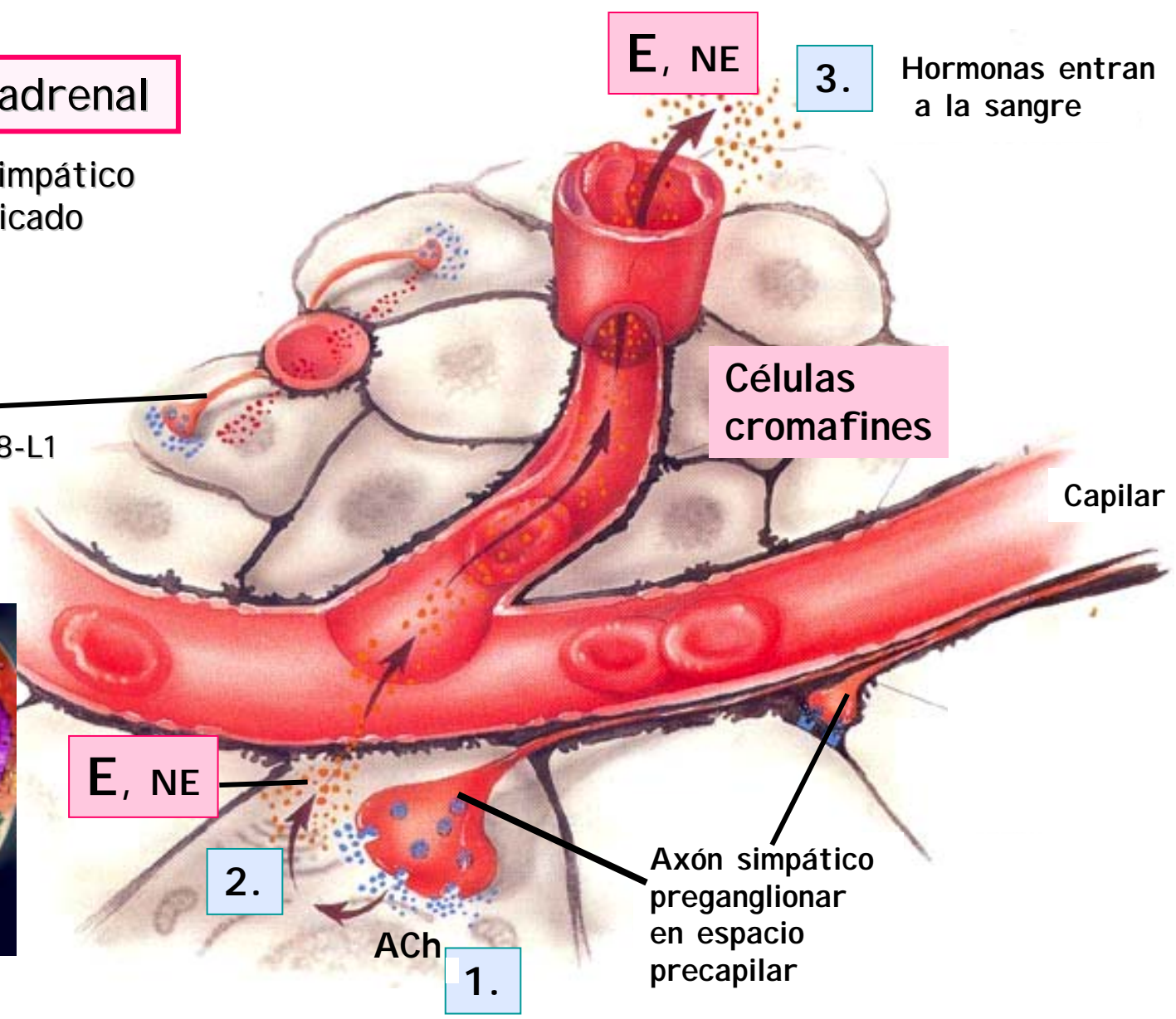
E, NE

2.

ACh

1.

Axón simpático preganglionar en espacio precapilar





## División Simpática

Alto grado de divergencia simpática  
Acción difusa de catecolaminas en sangre

Asegura

# ACCIÓN DIFUSA CORPORAL DEL SIMPÁTICO

## V. Componente motor visceral

### División Simpática



### Salida

#### **A cabeza, cuello y vísceras torácicas:**

Desde segmentos T1-T5 a ganglios cervicales y torácicos sup.

#### **A vísceras abdominales y pélvicas:**

Desde segmentos T5-L3 a ganglios preaórticos y plexos pélvicos



## Componentes Motores Autonómicos Simpáticos

- **Cuerpos N. Pregangl. Simpáticas:** médula T1-L2
- **Cuerpos N. Postgangl. Simpáticas**
  - G. Cervicales y Torácicos sup. a cabeza y cuello y vísceras torácicas
  - G. Preaórticos y Plexos Pélvicos a vísceras abdominales y pélvicas
- **N. espláncnicos** son Ax. Simp. Pregangl. que pasan por la cadena paravertebral y van a g. preaórticos
- **Ax. Simpáticos Pregangl.** son cortos y los Postgl. son largos



## Componentes Motores Autonómicos Simpáticos

- **Los efectores de pared y miembros sólo reciben Ax.simp.:** vasos piel, g. sudoríparas y m. piloerectores
- **El tono vasomotor está dado por el simpático.** La vasodilatación es por disminución actividad simpática  
Excepto vasos cabeza y pelvis que reciben inervación dual
- **La médula adrenal** es la única glándula inervada por un ax. simp. pregangl., es como un ganglio.

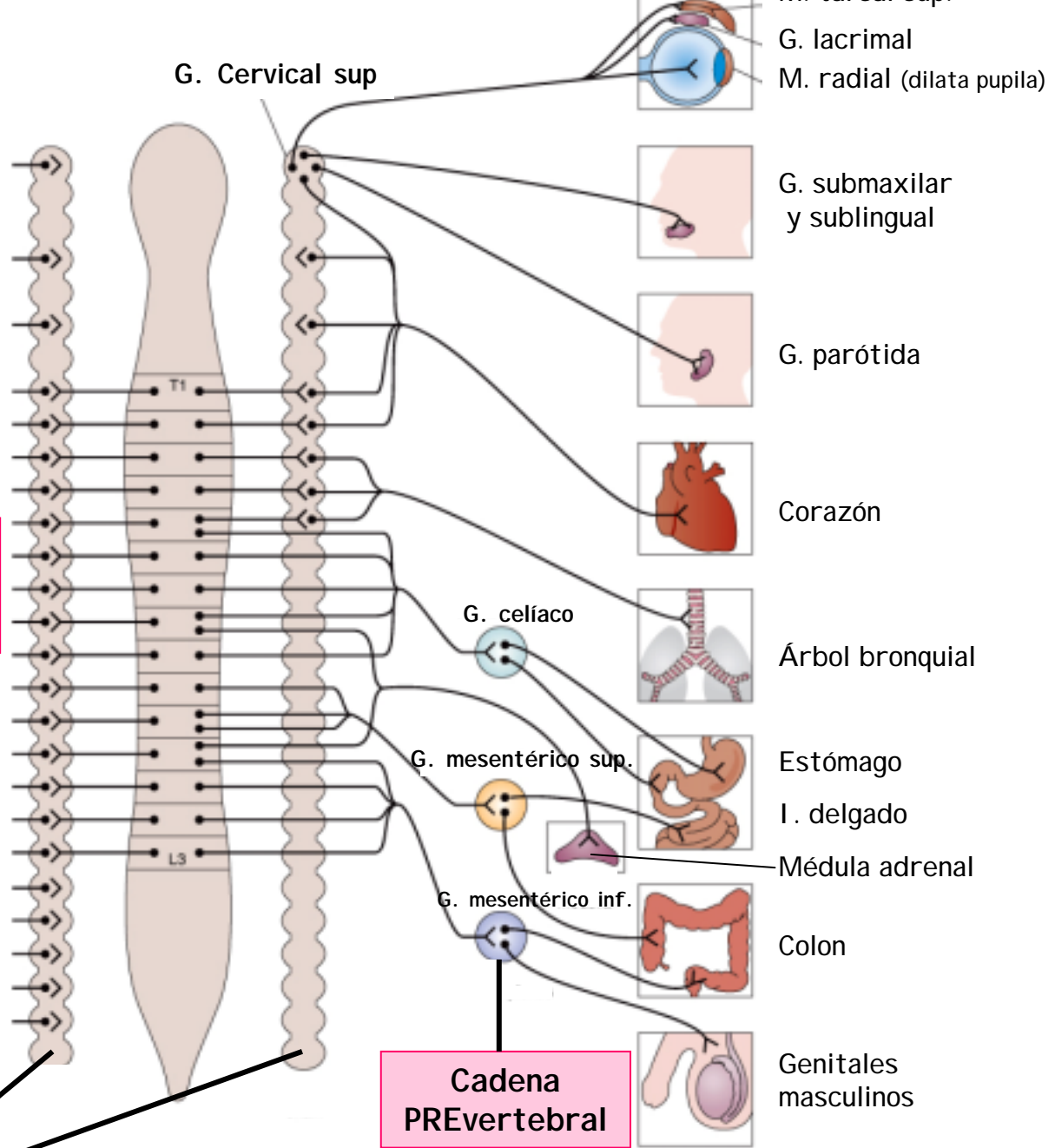


# Simpático

A: vasos sanguíneos  
m. piloerectores  
Gl. sudoríparas

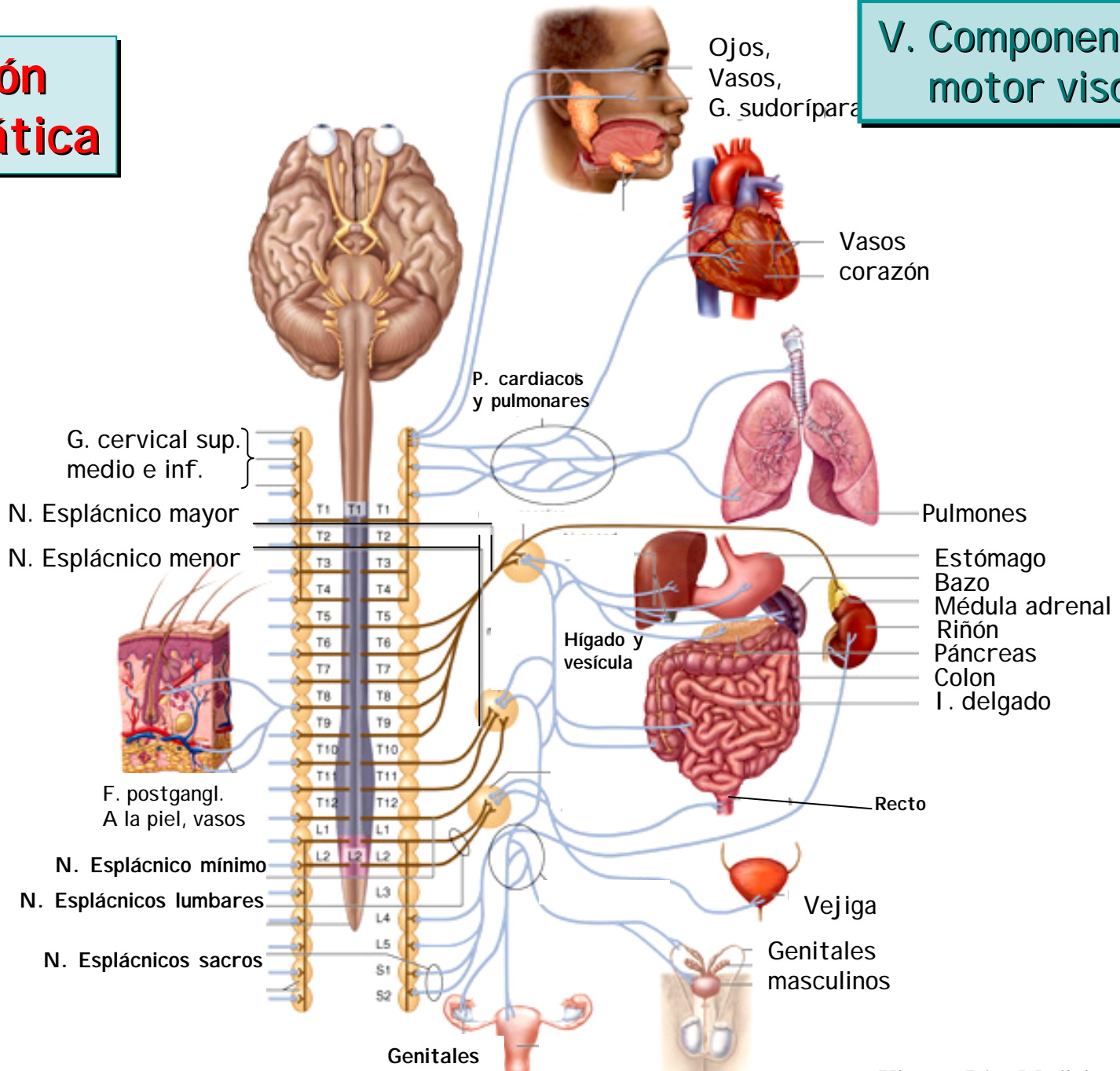
Cadenas  
PARAvertebrales

Cadena  
PREvertebral



# División Simpática

## V. Componente motor visceral



# ● División Parasimpática

- Características
- Resumen anatómico
  - Cuerpos preganglionares
  - Axones preganglionares proyecciones a ganglios
  - Axones postganglionares proyecciones a efectores

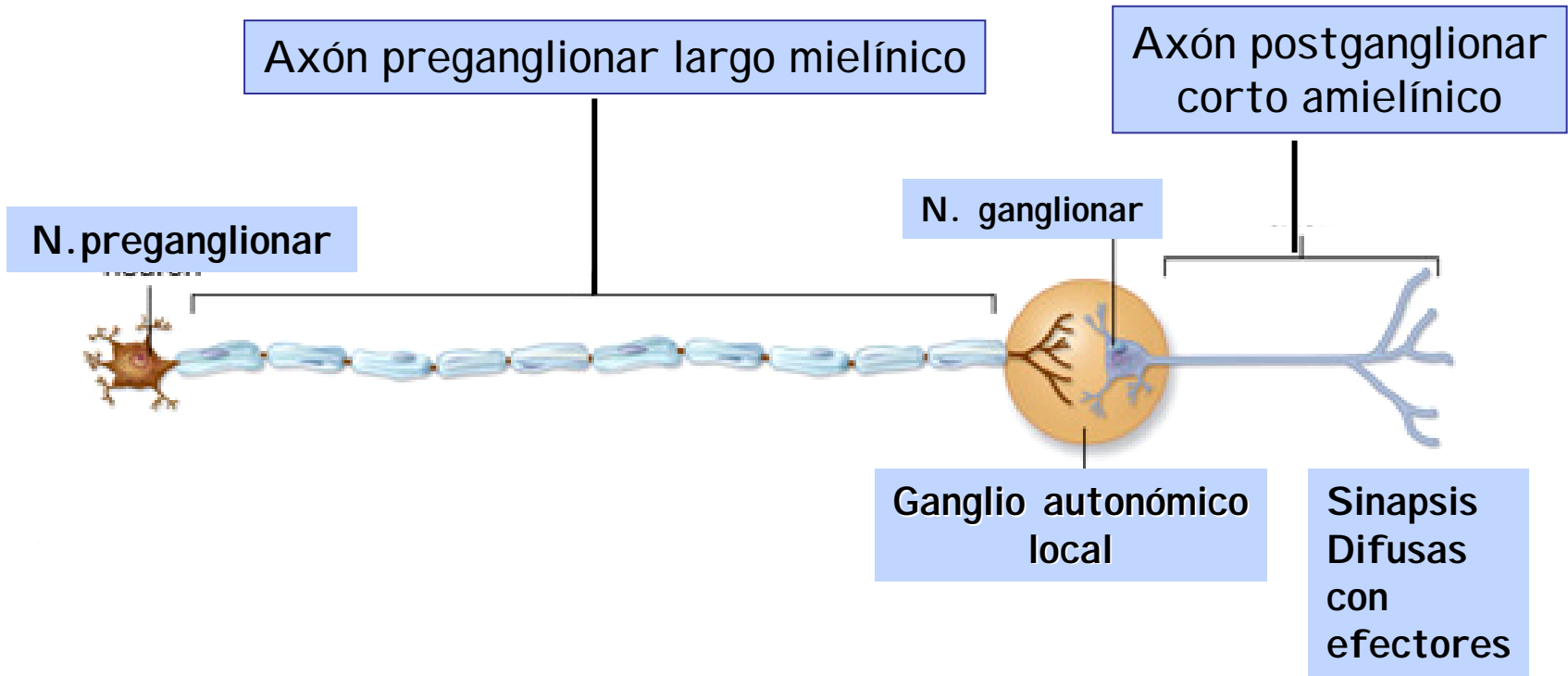


## V. Componente motor autonómico

Característica	División parasimpática
<b>Función</b>	Conserva energía y llena almacenes de energía; mantiene homeostasis; digestión y reposo
<b>Localización cuerpos de neuronas preganglionares</b>	Tallo y médula S2-S4 (división cráneo-sacra)
<b>Localización cuerpos de neuronas ganglionares</b>	Ganglio terminal o intramural
<b>Divergencia de axones</b>	Poca (1 axón inerva menos de 4 cuerpos de células ganglionares); Pre a Post: 1:3
<b>Longitud de axón preganglionar</b>	Larga axón mielínico
<b>Longitud de axón postganglionar</b>	Corta axón amielínico
<b>Localización de ganglios</b>	Ganglios terminales localizados cerca del órgano blanco; ganglios intramurales ubicados en la pared del órgano blanco
<b>Rami comunicantes</b>	No hay



# Sinapsis Parasimpática





1. **Centro superior:** Hipotálamo.
2. **Cuerpo neurona preganglionar:**  
Tallo y médula sacra
3. **Axón preganglionar:** largo, NT: ACh.
4. **Cuerpo neurona postganglionar:**  
Ganglios craneales  
G. terminales
5. **Axón postganglionar:** corto, NT: ACh.
6. **Efectores:** músculo liso, músculo cardiaco, glándulas.

Tomado y traducido de: H. Shen. *The autonomic nervous system*. Memocharts Pharmacology. An integrated minireview. Minireview LLC, Stow, 2004

# División Parasimpática

## V. Componente motor visceral



### 1. Cuerpos de N. Parasimpáticas Preganglionares

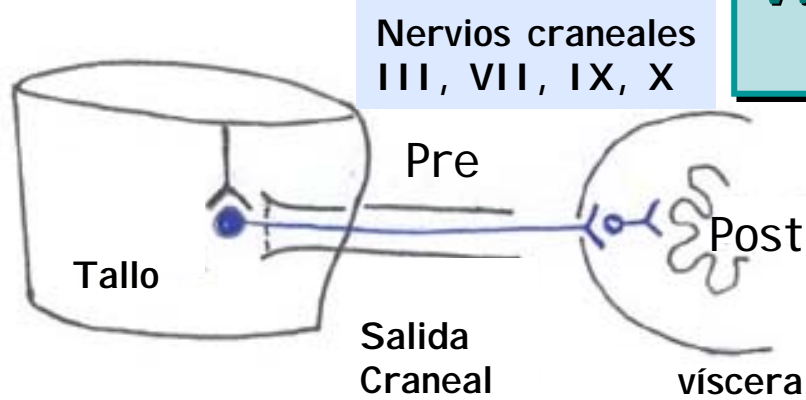
- \* **Mesencéfalo:** Núcleo de Edinger Westphal
- \* **Puente:** Núcleos salivales superior y N. lagrimal
- \* **Bulbo:** N. salival inferior
  - Núcleo dorsal de vago
  - Núcleo ambiguo
- \* Asta intermediolateral médula sacra S2-S4

### 2. Axones de N. Parasimpáticas Preganglionares proyectan a:

- \* **Ganglios craneales**
  - Ciliar
  - Pterigopalatino
  - Submaxilar
  - Ótico
- \* **Ganglios torácicos y abdominales**
- \* **Ganglios pélvicos plexo pélvico**  
Receptores: N<sub>M</sub>.

### 3. Axones postganglionares a efectores

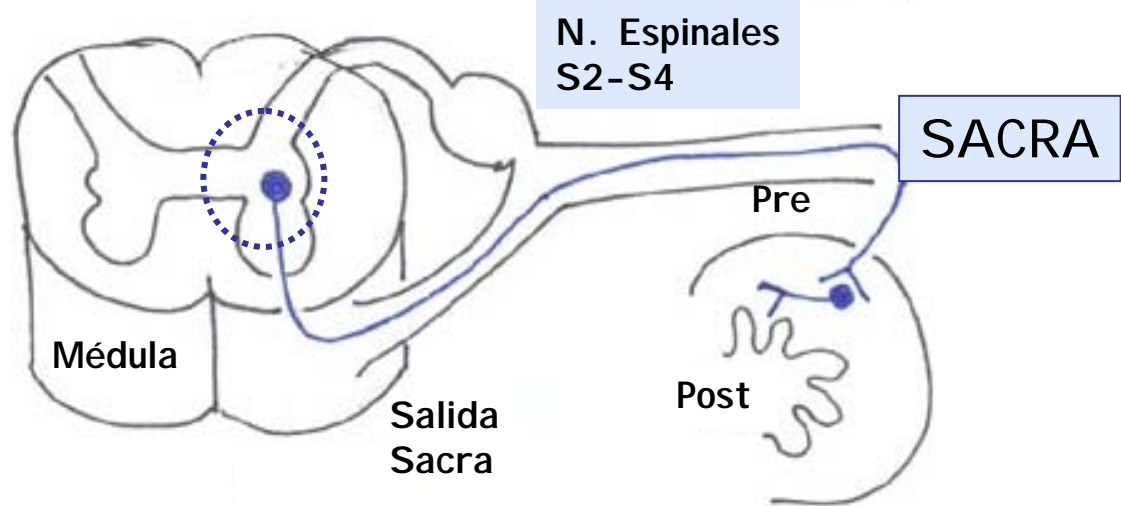
# V. Componente motor visceral



CRANEAL



# D. Parasimpática

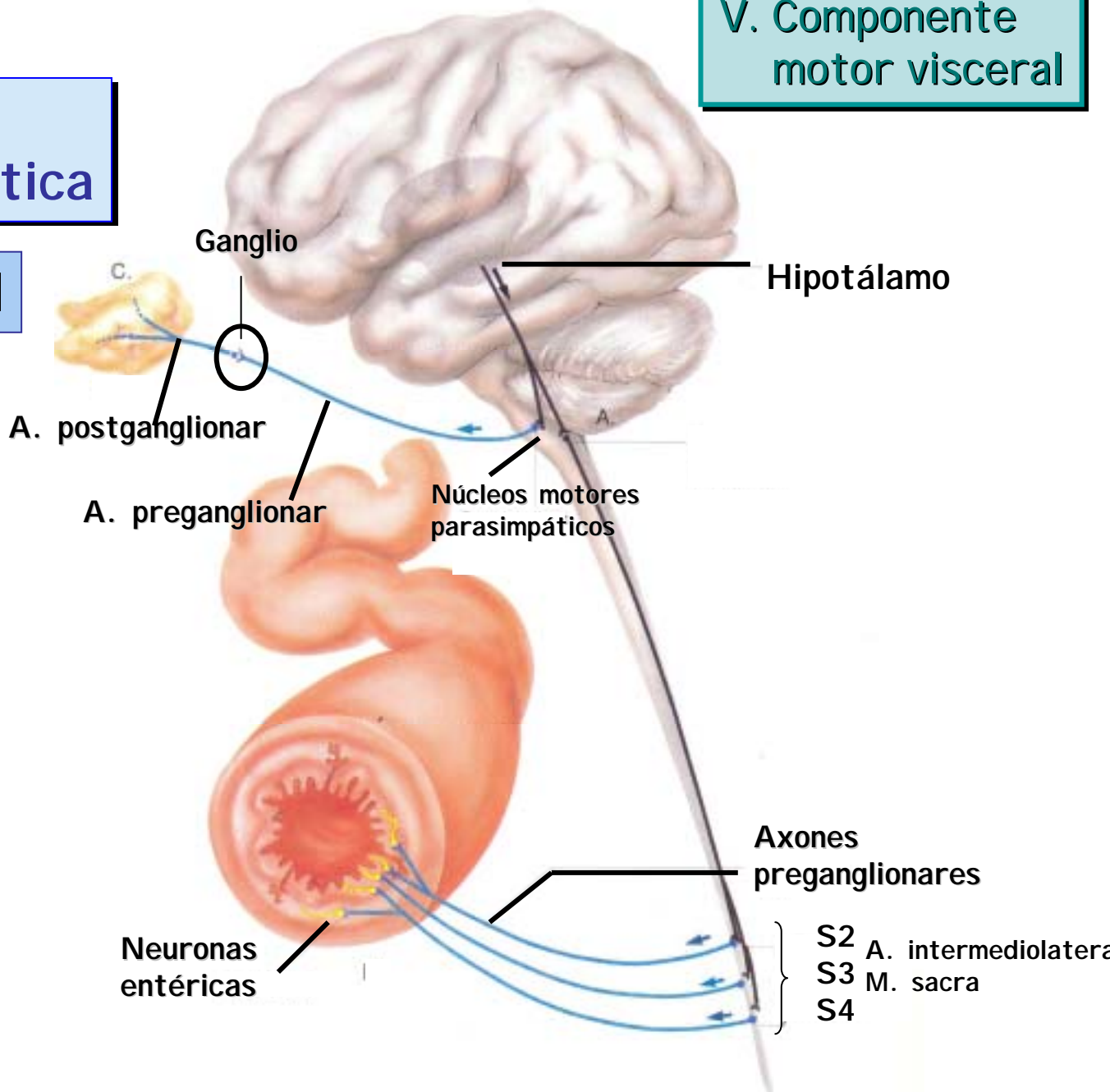


V. Componente motor visceral

\* División Parasimpática

Craneal

Sacra





# División Parasimpática

## Proyecciones de N. pre a postganglionares

	<i>Neuronas Preganglionares</i>		<i>Neuronas Postganglionares</i>
<b>N. Autonómicos Parasimpáticos</b>	<b>Núcleos Craneales y del Tallo</b>		
	N. Accesorio oculomotor (E. Westphal) →		G. Ciliar
	N. Salival superior →		Gs. Pterigopalatino y submaxilar
	N. Salival inferior →		G. Ótico
	N. Dorsal del vago →		Gs. Torác. y Abdomin.
	N. Ambiguo ventrolateral →		Gs. Cardiacos
	<b>Núcleos Sacros Med. Espinal</b> →		Gs. Pélvicos
	Células. N. intermediolaterales en Méd. Espinal S2-S4		



## División Parasimpática

Ubicación cuerpo celular	Nervio Periférico	Ganglio	Órgano inervado
N. Edinger -Westphal	N. Oculomotor III par	Ciliar	Esfínter iris M. ciliar



## División Parasimpática

Ubicación cuerpo celular	Nervio Periférico	Ganglio	Órgano inervado
N. Edinger -Westphal	N. Oculomotor III par	Ciliar	Esfínter iris M. ciliar
N. Salival superior	N. Facial VII par	Pterigopalatino y submaxilar	Gl. lagrimal, submaxilar y sublingual
N. Salival inferior	N. Glossofaríngeo IX par	Ótico	Gl. parótida

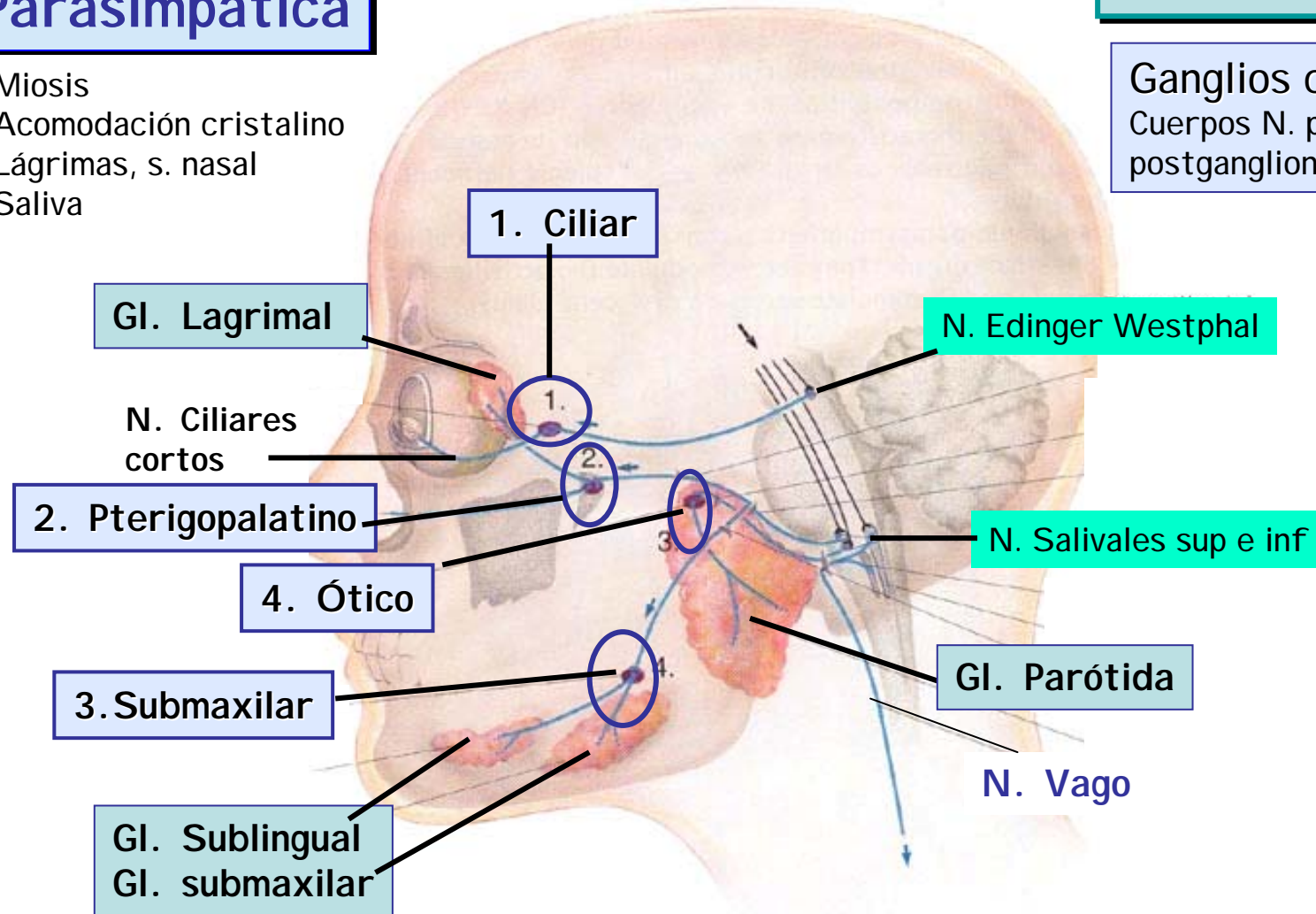
# División Parasimpática



Miosis  
Acomodación cristalino  
Lágrimas, s. nasal  
Saliva

## V. Componente motor visceral

Ganglios craneales  
Cuerpos N. parasimp. postganglionares

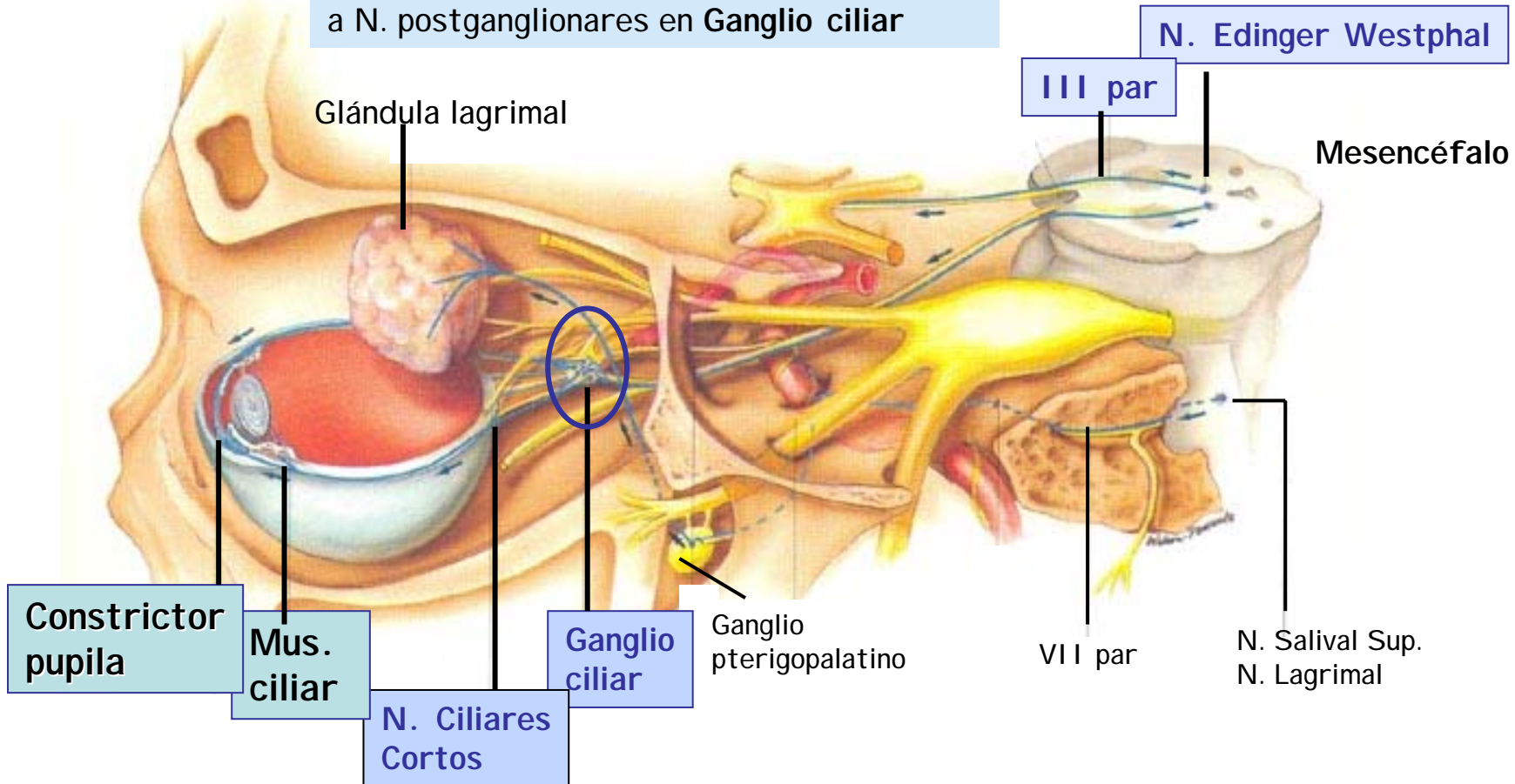


# División Parasimpática

## Control tamaño pupilar y acomodación



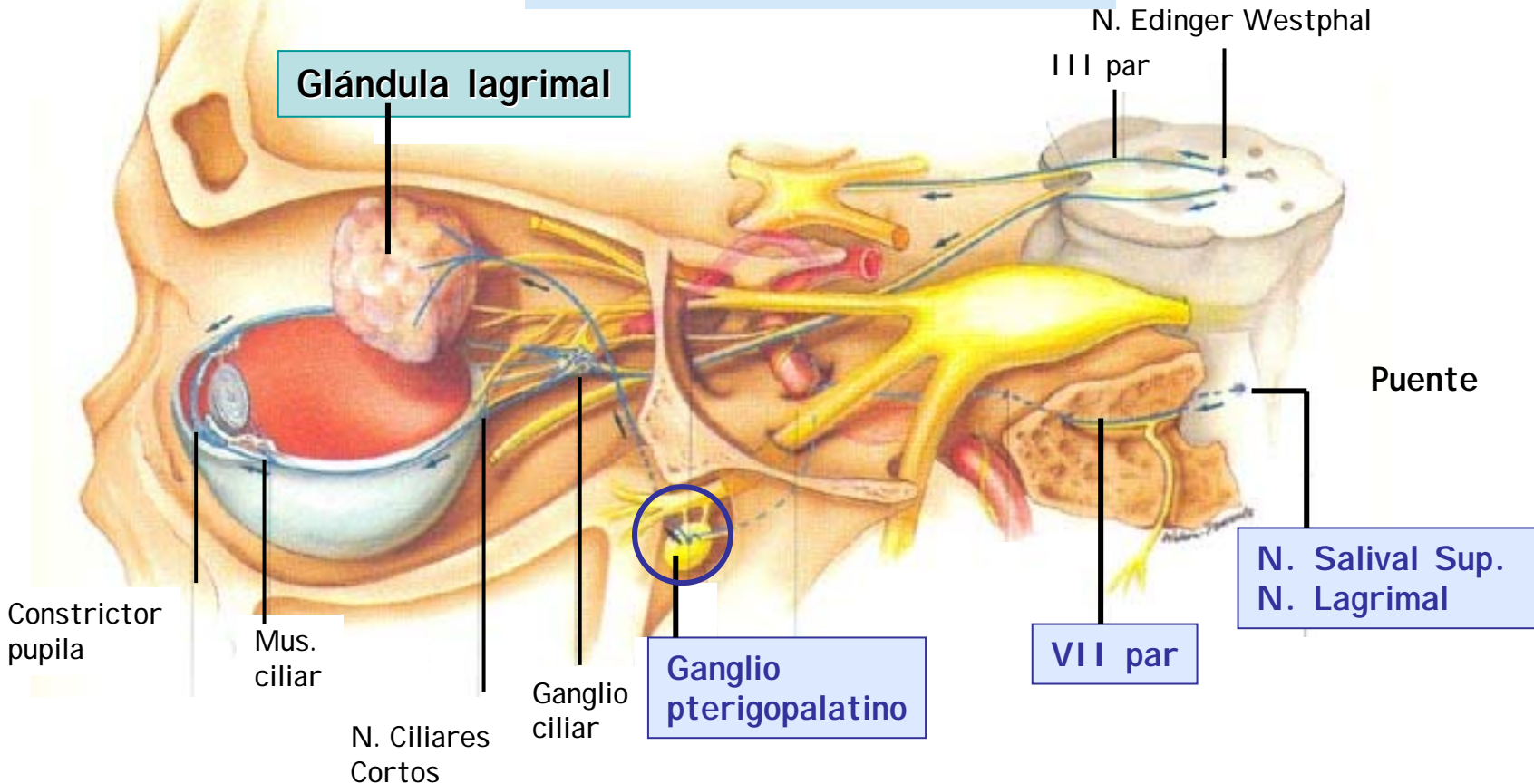
Señales de N. Edinger Westphal III par a N. postganglionares en Ganglio ciliar



# División Parasimpática

## Control producción lágrimas \*

Señales de N. salival sup. VII par a N. postganglionares en Ganglio pterigopalatino



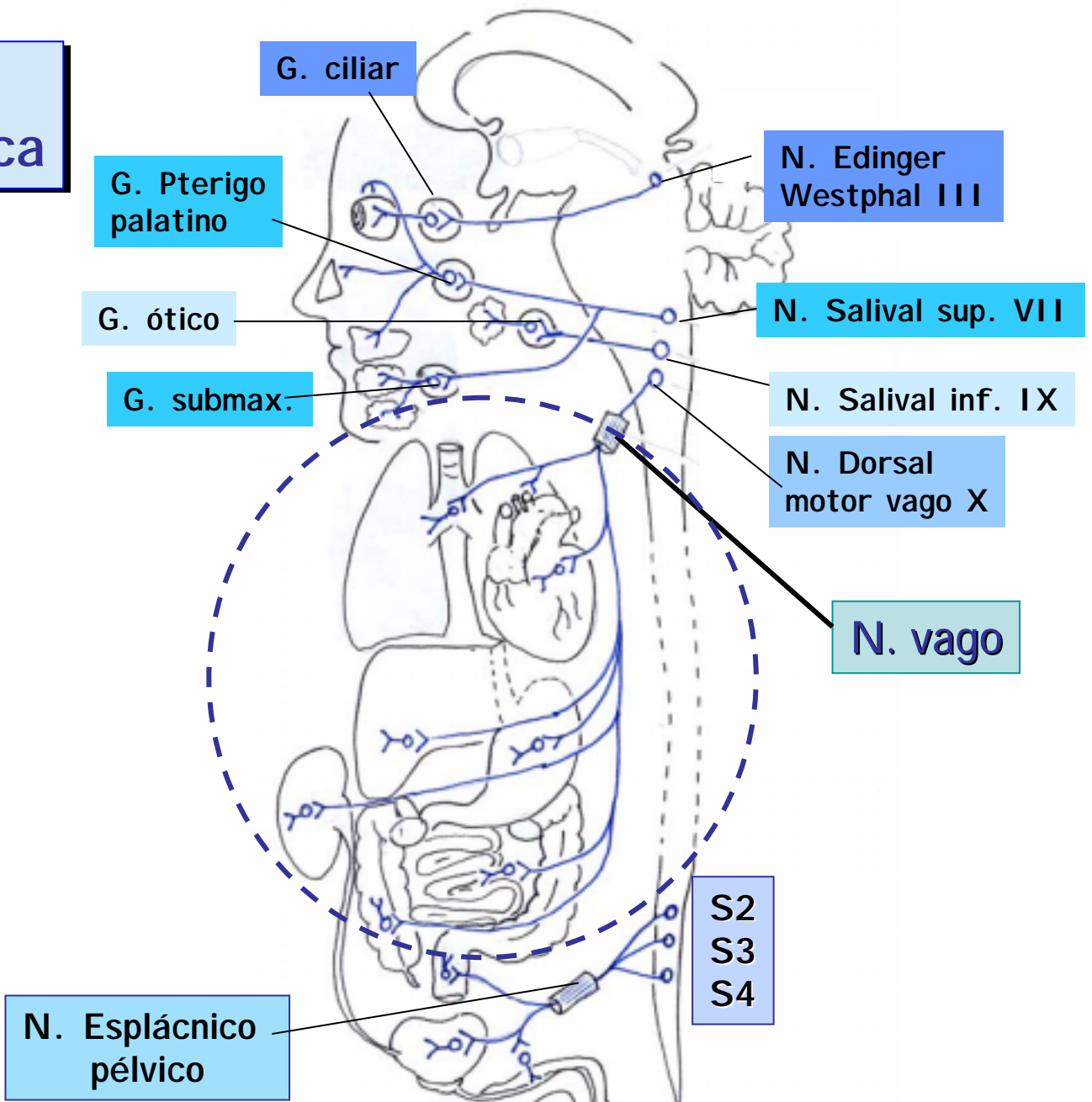


## División Parasimpática

Ubicación cuerpo celular	Nervio Periférico	Ganglio	Órgano inervado
N. Edinger -Westphal	N. Oculomotor III par	Ciliar	Esfínter iris M. ciliar
N. Salival superior	N. Facial VII par	Pterigopalatino Y submaxilar	Gl. Lagrimal, Gl. submaxilar y sublingual
N. Salival inferior	N. Glossofaríngeo IX par	Ótico	Gl. Parótida
N. Ambiguo y N. Dorsal vago	N. Vago X par	Diversos ganglios terminales	Corazón Árbol bronquial Pulmones Hígado, vesícula, páncreas Riñones Esófago a colon

# División Parasimpática

Núcleos y ganglios craneales



# División Parasimpática



## N. Ambiguo

Dorsal: inervación motora paladar blando, faringe, esófago, laringe

Ventrolateral: corazón (parasimpática)

## N. Dorsal Vago

Único origen vagal inervación a vísceras torácicas y abdominales

## Ganglios torácicos y abdominales

N. Parasimpáticas postganglionares en órganos blancos

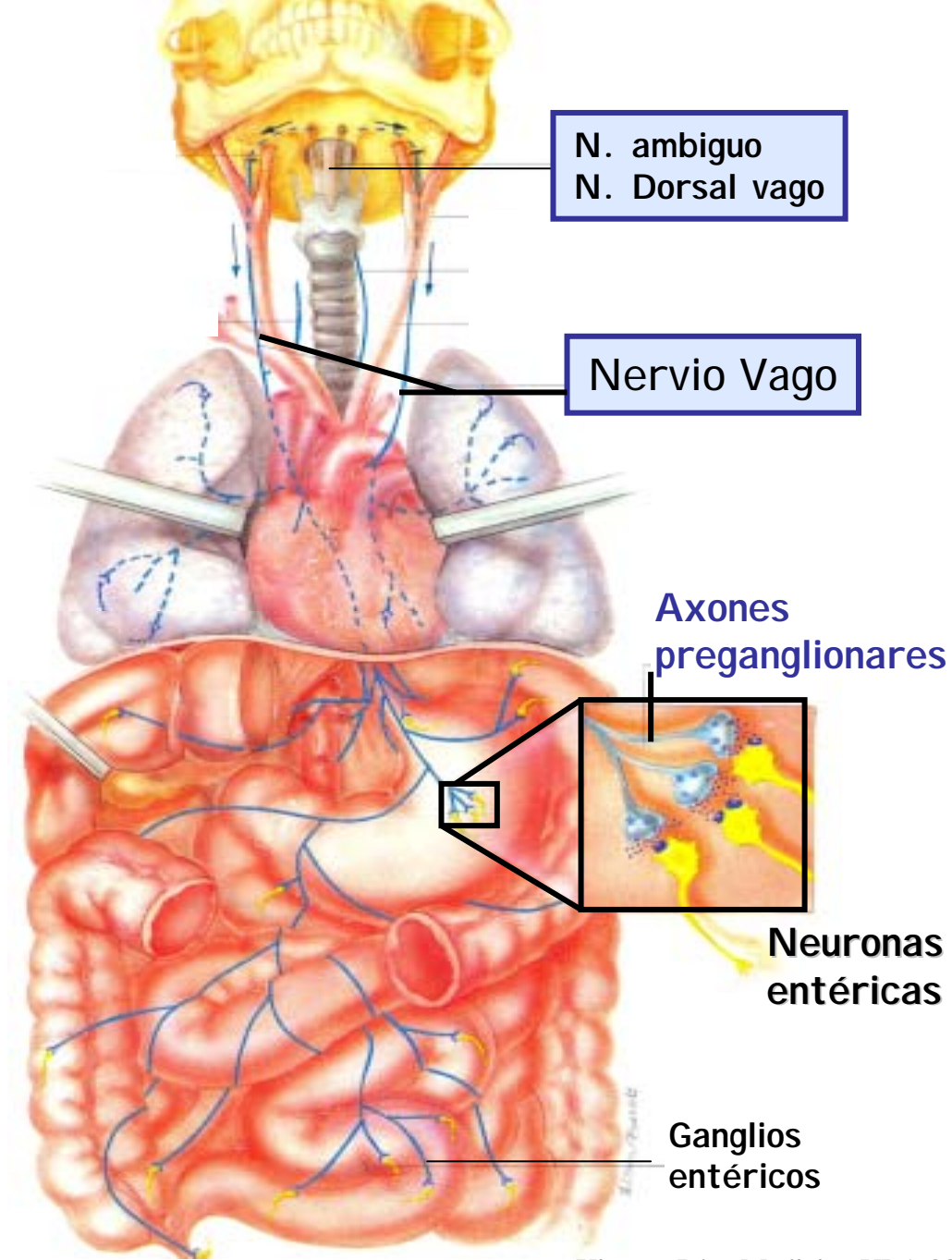
N. ambiguo  
N. Dorsal vago

Nervio Vago

Axones preganglionares

Neuronas entéricas

Ganglios entéricos

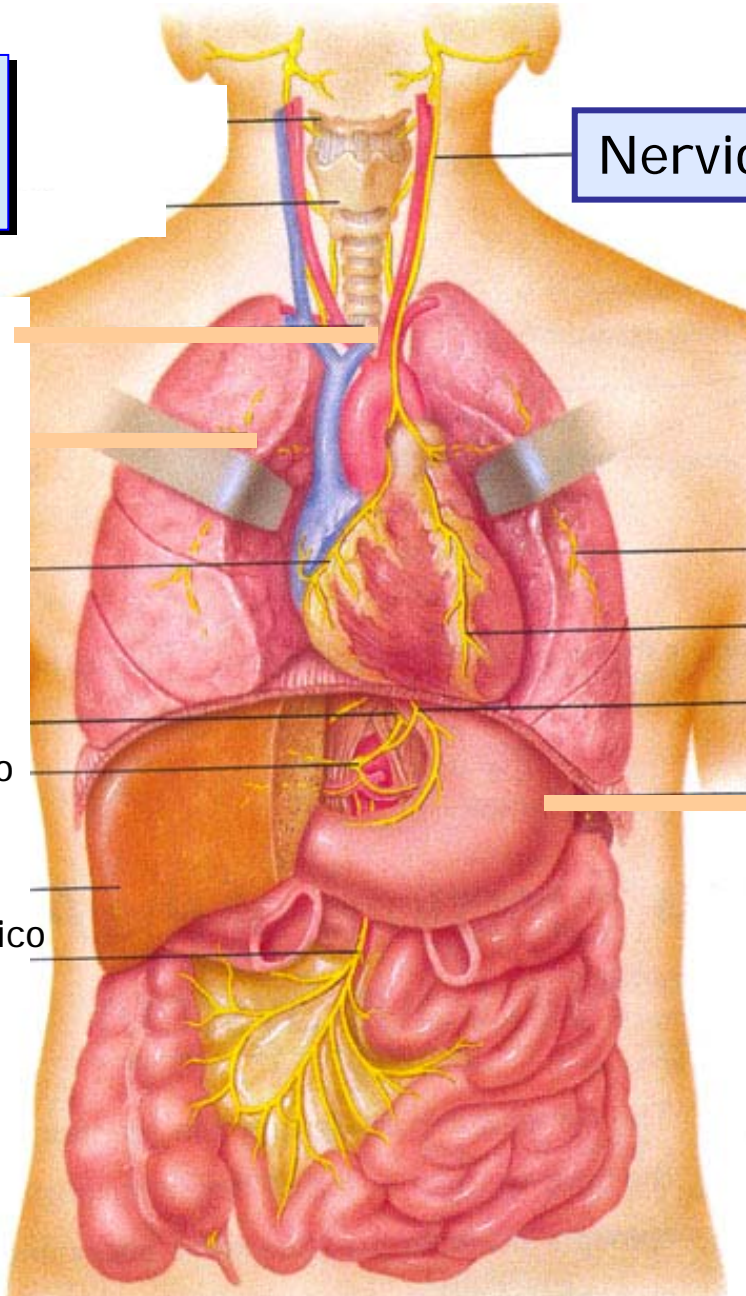


# División Parasimpática

Inervación vagal  
Parasimpática  
Vísceras  
Tóraco-abdominales

Nervio Vago

Plexo pulmonar  
Rama cardiaca  
Rama gástrica  
Plexo celíaco  
Plexo mesentérico inferior





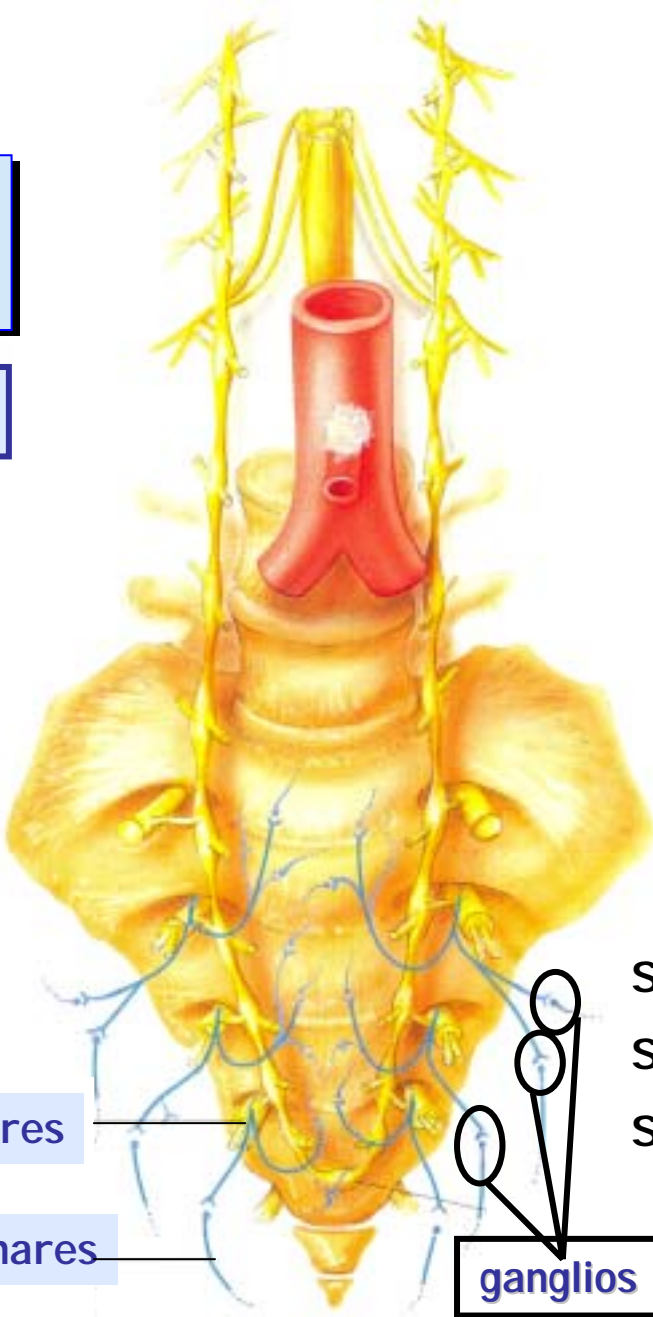
# División Parasimpática

Ubicación cuerpo celular	Nervio Periférico	Ganglio	Órgano inervado
N. Edinger -Westphal	N. Oculomotor III par	Ciliar	Esfínter iris M. ciliar
N. Salival superior	N. Facial VII par	Pterigopalatino Y submaxilar	Gl. Lagrimal, submaxilar y sublingual
N. Salival inferior	N. Glossofaríngeo IX par	Ótico	Gl. Parótida
N. ambiguo y N. Dorsal vago	N. Vago X par	Diversos ganglios terminales	Corazón Árbol bronquial Pulmones Hígado, vesícula, páncreas Riñones Esófago a colon
Médula sacra	N. Esplácnico pélvico	Plexo pélvico	<b>Colon descendente</b> <b>Recto</b> <b>Vejiga</b> <b>Genitales</b>

V. Componente motor visceral

División Parasimpática

Ganglios pélvicos



Axones preganglionares

Axones postganglionares

S2  
S3  
S4

Nervios Esplácnicos Pélvicos

ganglios



V. Componente  
motor visceral

División  
Parasimpática

## Salida Craneal

A Cabeza: por III, VII y IX pares craneales

A Tórax y Abdomen: por X par craneal

## Salida Sacra

A Pelvis: por Nervios pélvicos de S2-S4



## Componentes Motores Autonómicos Parasimpáticos

- **Cuerpos N. Pregangl. Parasimpáticas:** tallo, médula SI -S4
- **Cuerpos N. Postgangangl. Parasimpáticas**
  - G. craneales y locales e intramurales a cabeza y vísceras toracoabdominales
  - G. pélvicos e intramurales a colon distal y vísceras pélvicas
- **Ax. Parasimpáticos Pregangl.** son largos y los Postgl. son cortos

Craneal

Parasimpático



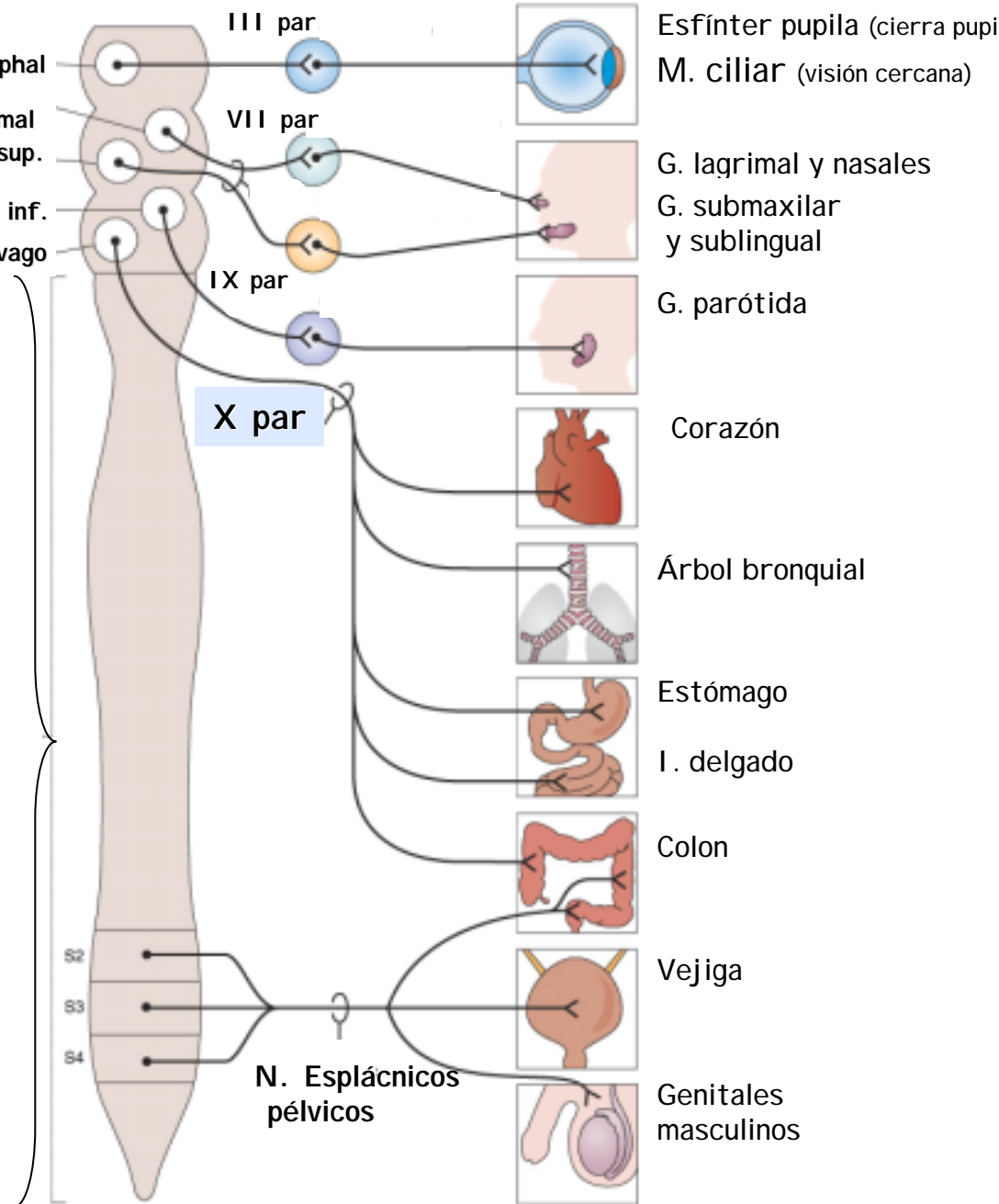
Sacro

Mesencéfalo | N. Edinger Westphal

Puente | N. Lagrimal  
N. Salival sup.

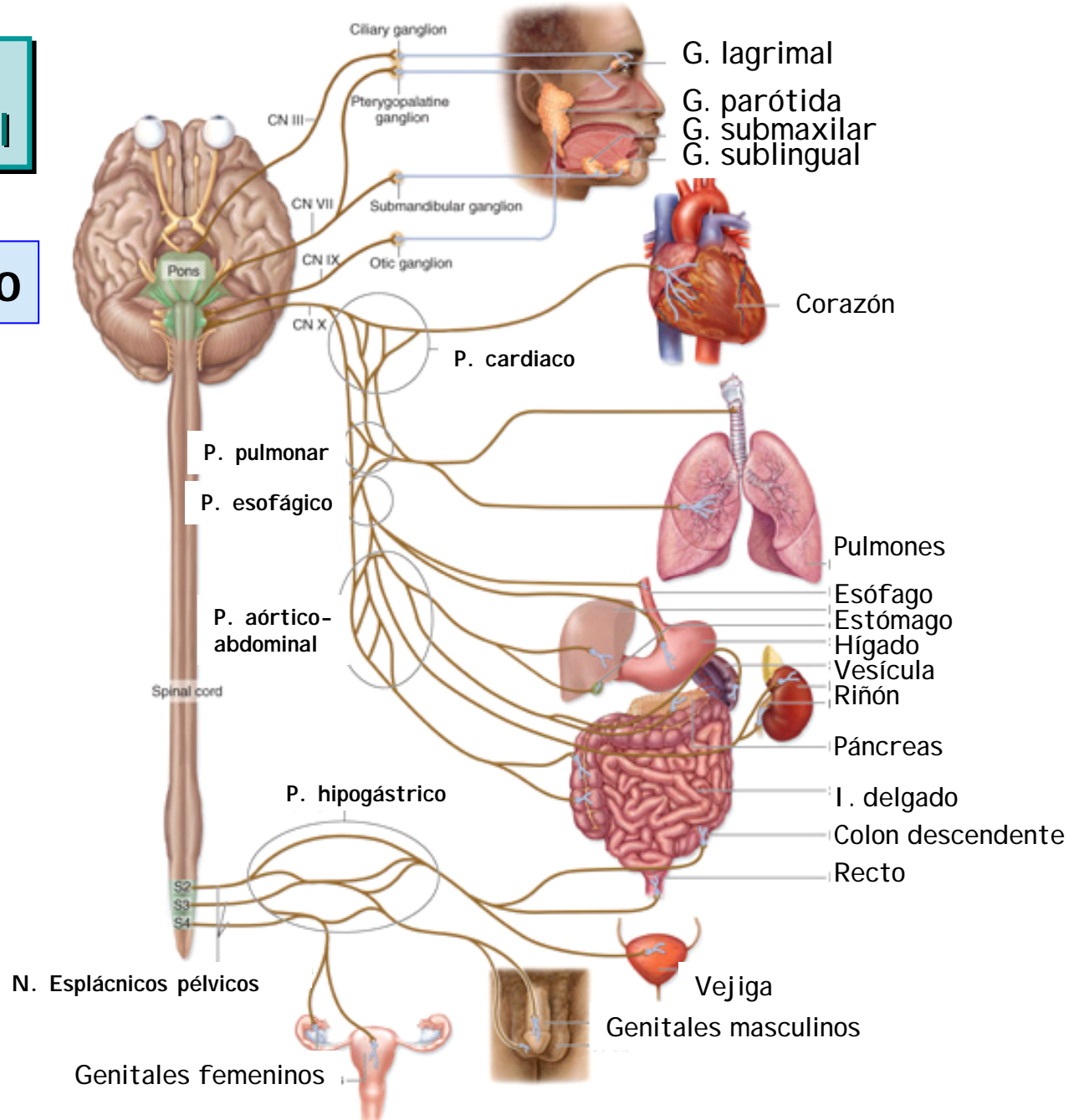
Bulbo | N. Salival inf.  
N. Dorsal del vago

Médula sacra



# V. Componente motor visceral

## Parasimpático





## V. Componente motor visceral

## División entérica

2do. cerebro

Plexos en la pared TGI

**Mientérico:**

entre capas m. liso circular y longitudinal

**Submucoso:**

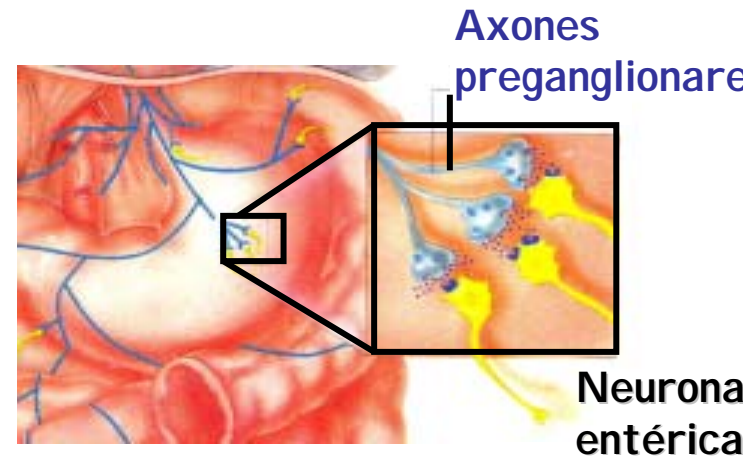
en la submucosa entre m. circular y la mucosa

Circuitos locales:

N. sensoriales, interneuronas, N. motoras

Se estudiará en

Fisiología del Aparato Digestivo...



Control extrínseco:  
Simpático postganglionar  
Parasimpático preganglionar



## Componentes Motores Autonómicos

- Todas las vísceras están inervadas por el SNA
- La mayoría de órganos reciben inervación dual y antagónica
- El efecto depende del tipo de transmisores, receptores y mecanismos de señalización intracelular
- La salida motora es una cadena de dos neuronas. Una preganglionar que sinapsa muchas postganglionares
- Una preganglionar puede sinapsar postganglionares **excitadoras e inhibitoras**, por tanto puede excitar e inhibir diversos blancos

\*\*

Salida eferente motora

¡Ojo!

El SNA no determina  
la actividad de efectores  
sino que la modifica



## Salida eferente motora

¡Ojo!

El estado de acción de órganos =

Acción intrínseca órgano

+

Acción SNA

## Inervación Autonómica Simpática y Parasimpática

- Cabeza, cuello
- Tórax
- Abdomen
- Pelvis
- Piel

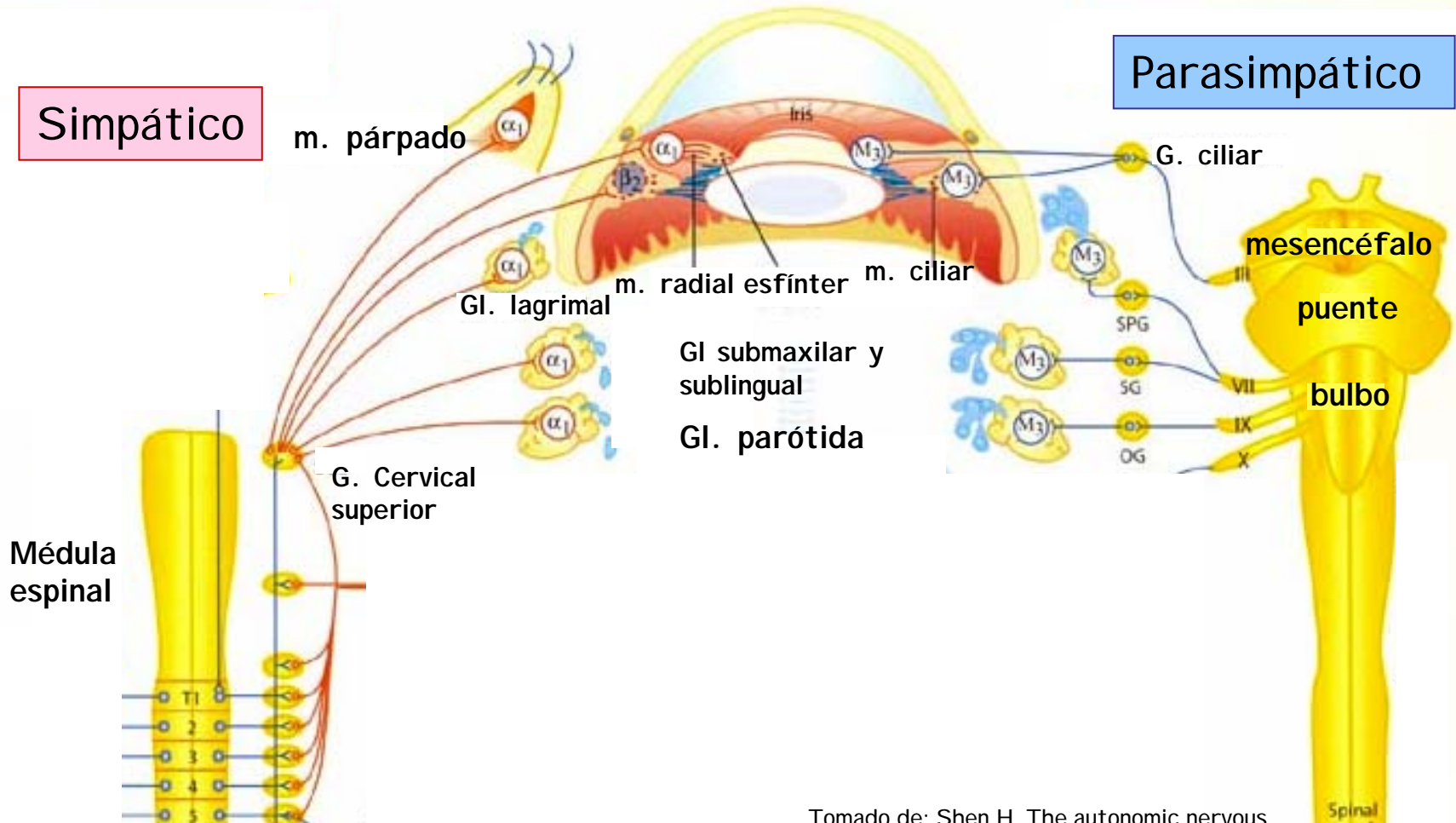
# V. Componente motor visceral

# Cabeza



Simpático

Parasimpático



Cadena paravertebral

Tomado de: Shen H. The autonomic nervous system. Memocharts Pharmacology. An integrated minireview. Minireview LLC, Stow, 2004.

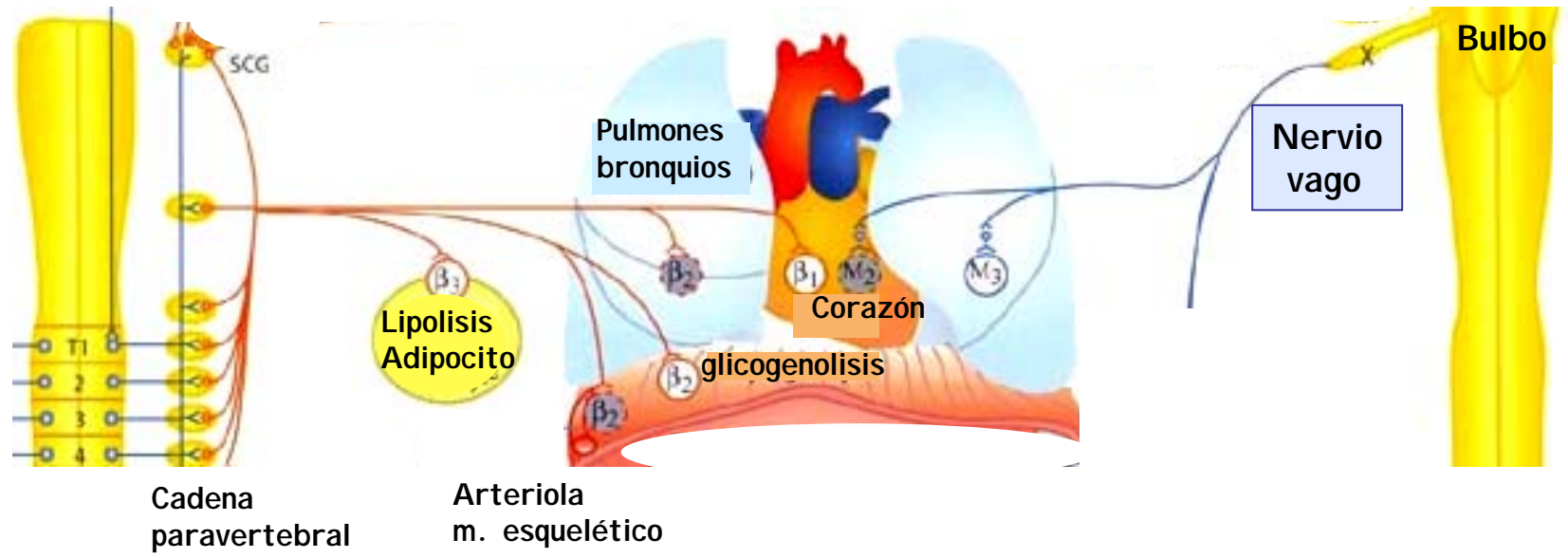
# V. Componente motor visceral



## Tórax

Simpático

Parasimpático

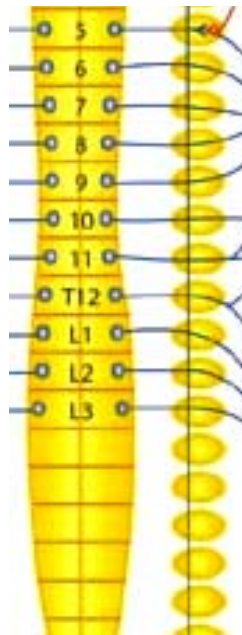


Tomado de: Shen H. The autonomic nervous system. Memocharts Pharmacology. An integrated minireview. Minireview LLC, Stow, 2004.

# V. Componente motor visceral

## Abdomen

Simpático



T5-T12

Médula adrenal

g. celíaco

$\alpha_1$  Gluconeogénesis  
 $\beta_2$  Glicogenolisis

hígado

$\beta_1$  ↑ Renin

colon

Parasimpático



Bulbo

Nervio vago

bazo

estómago

Pancreas

Intestino delgado

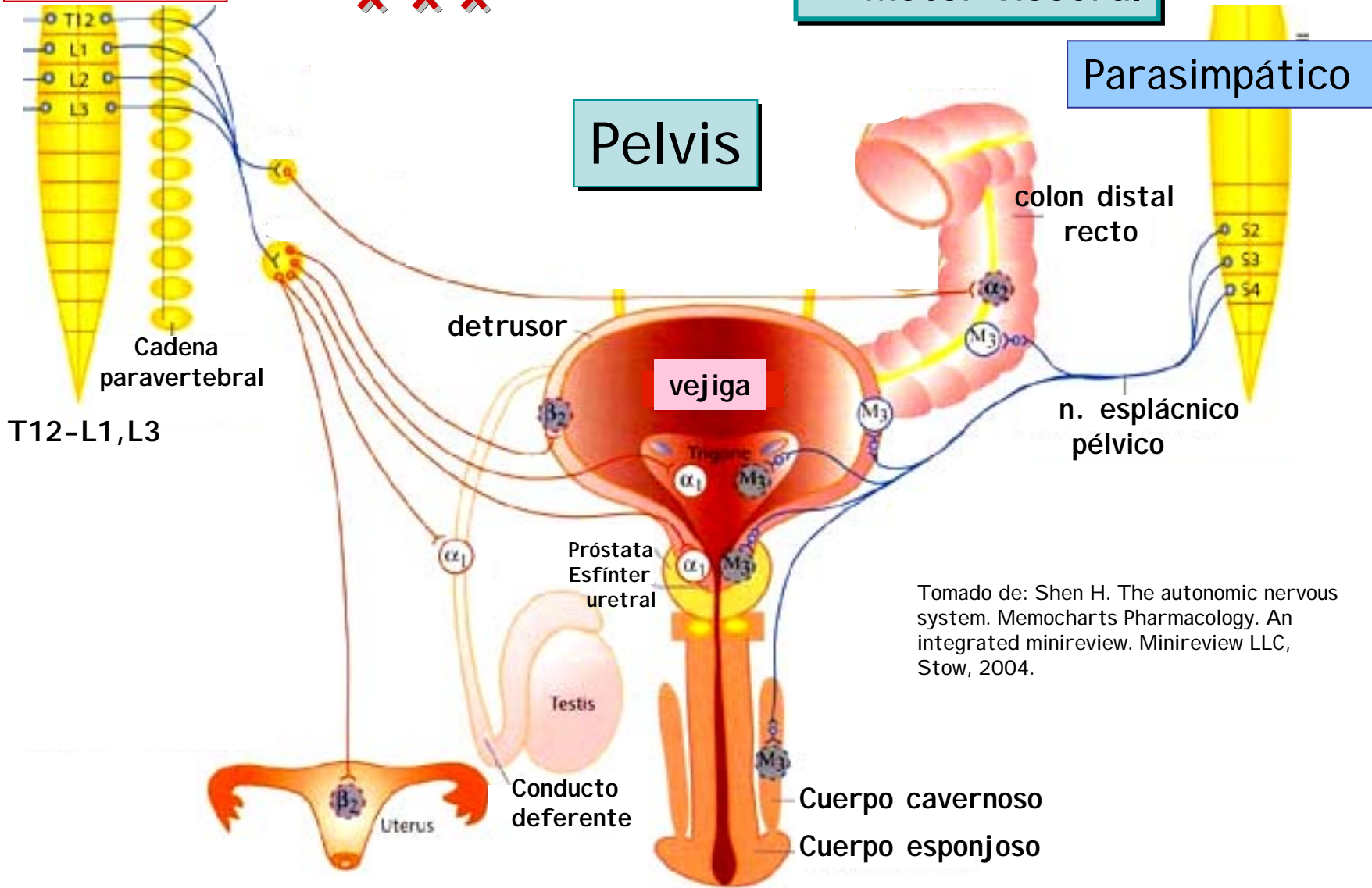
Tomado de: Shen H. The autonomic nervous system. Memocharts Pharmacology. An integrated minireview. Minireview LLC, Stow, 2004.

Simpático

V. Componente motor visceral

Parasimpático

Pelvis



Tomado de: Shen H. The autonomic nervous system. Memocharts Pharmacology. An integrated minireview. Minireview LLC, Stow, 2004.



Piel

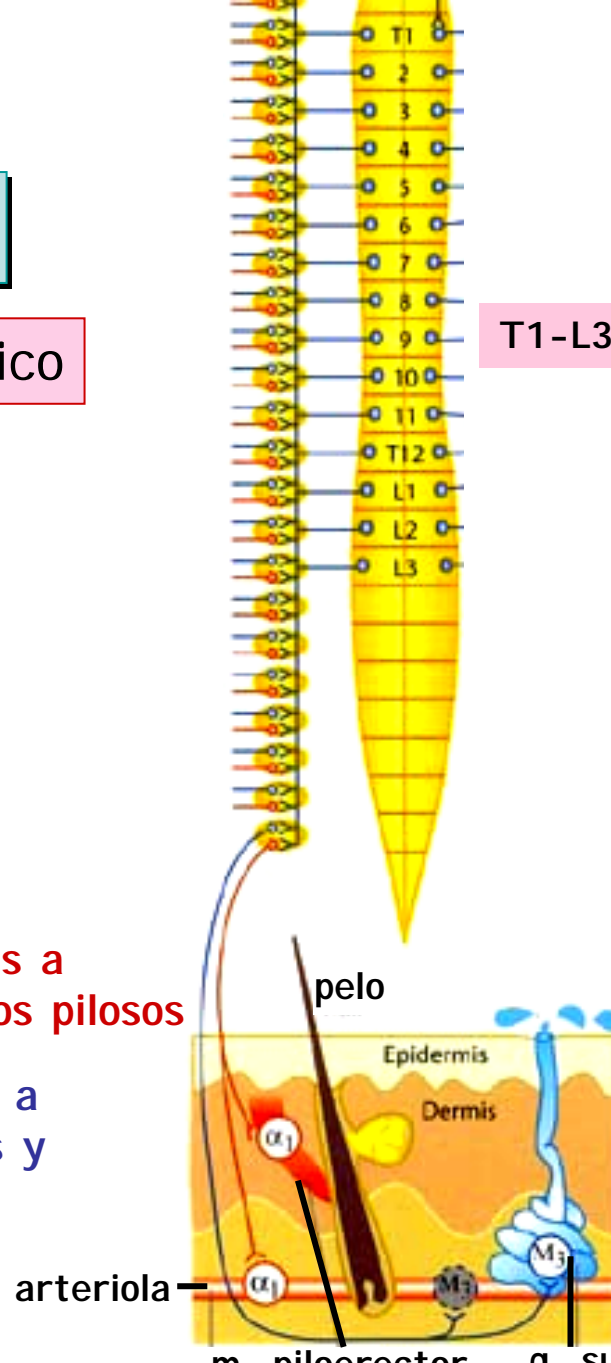
Simpático

## V. Componente motor visceral

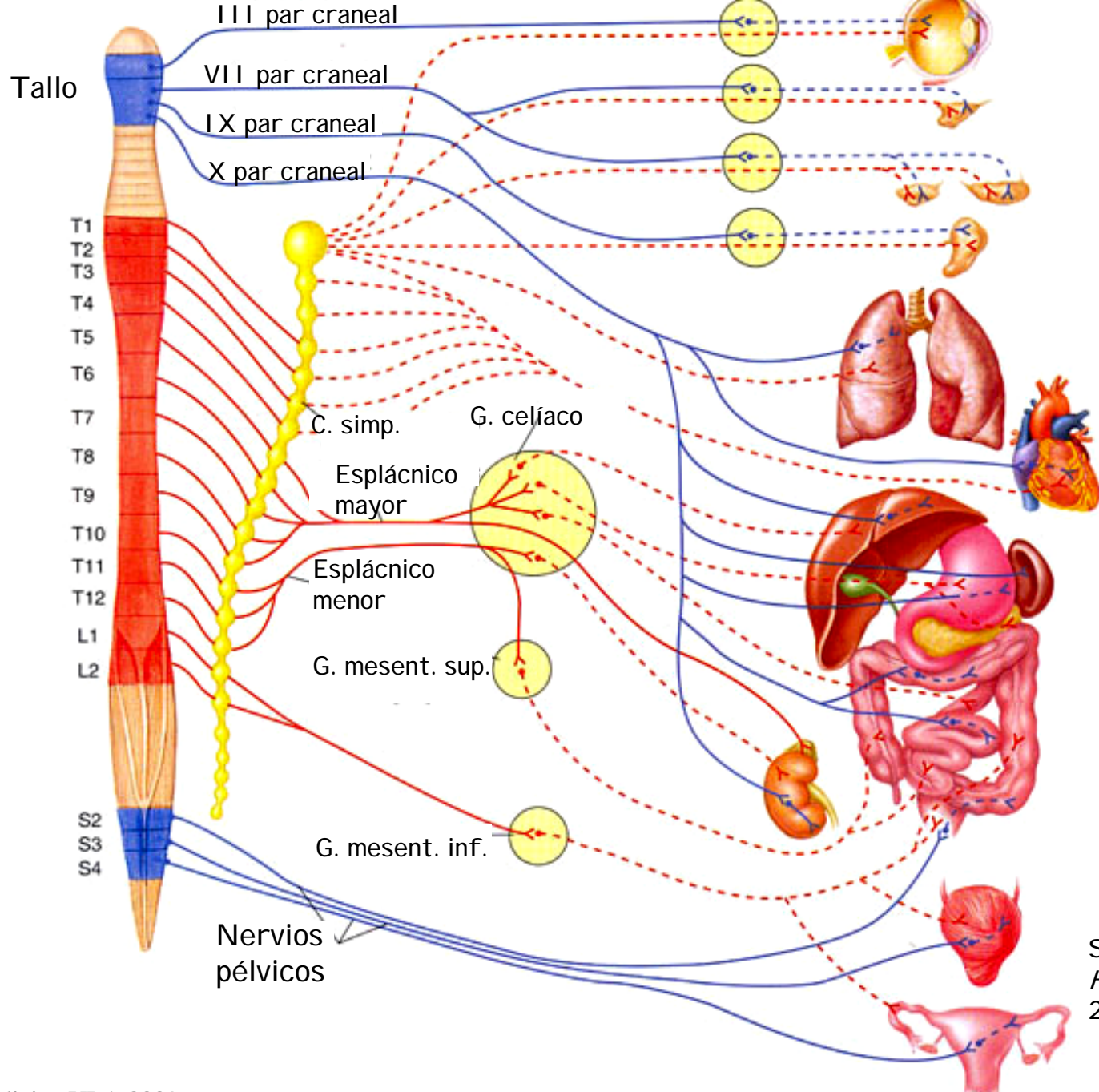
T1-L3

F. adrenérgicas a vasos y folículos pilosos

F. colinérgicas a gl. sudoríparas y ciertos vasos



Tomado de: Shen H. The autonomic nervous system. Memocharts Pharmacology. An integrated minireview. Minireview LLC, Stow, 2004.



S.I. Fox  
*Human Physiology*  
 2008.