

DISTRIBUCIÓN DE β -GALACTOSIDASA POR TRANSFERENCIA ADENOVIRAL COMO MODELO DE TERAPIA GÉNICA INTRALINFONODAL EN PERROS CON LINFOSARCOMA MULTICÉNTRICO ESPONTÁNEO.

Distribution of β -galactosidase by Adenoviral Transfer as a Model for Intralymphonodal Gene Therapy in Dogs With Spontaneous Multicentric Lymphosarcoma.

Luis Núñez Ochoa¹, Francisco José Trigo Tavera¹, Vicente Madrid Marina² y Andrés Gutiérrez López³

¹Departamento de Patología. Facultad de Medicina Veterinaria y Zootecnia de la Universidad Nacional Autónoma de México (UNAM), Circuito Exterior s/n. Ciudad Universitaria, México, D.F. 04510

Teléfono y fax (5255) 5622-5878 - 5622-5943, ext. 23. E-mail: luisno@servidor.unam.mx

² Dirección de Virología Molecular, Centro de Investigación de Enfermedades Infecciosas, Instituto Nacional de Salud Pública, Av. Universidad No. 655 Cuernavaca, Morelos, 62508, México. ³ Unidad de Terapia Celular. Instituto Nacional de Rehabilitación, Seguro Social. Calzada México Xochimilco 289. México, D.F. 14832. Domicilio actual. Direction of Medical Affairs. Oculus Innovative Sciences 1129 North McDowell Blvd. Petaluma, California. 94954, USA.

RESUMEN

La terapia génica en cáncer se administra principalmente por vía intravenosa e *in situ* mediante el empleo de vectores virales y no virales. La administración sistémica del vector transfiere el gen terapéutico al tejido neoplásico, pero también a otros órganos. El objetivo de este estudio fue evaluar la distribución de expresión del gen reportero Lac Z insertado en un vector adenoviral y administrado vía intralinfonodal (ILN) en perros con linfosarcoma multicéntrico espontáneo. La distribución de la expresión de la proteína β -galactosidasa de un adenovirus no replicativo recombinante (Ad β -gal) fue evaluada 72 h después de su administración ILN en 6 perros con linfosarcoma multicéntrico espontáneo mediante la exposición al sustrato cromogénico X-gal. Se emplearon dosis de 0 (control), $1,35 \times 10^{10}$, $2,53 \times 10^{10}$, $6,10 \times 10^{10}$, $18,38 \times 10^{10}$, y $153,85 \times 10^{10}$ partículas virales (PV)/kg. La expresión se presentó en un 100% del tejido linfocítico neoplásico que incluye, linfonodos y bazo, con menor intensidad se expresó en órganos infiltrados con linfocitos neoplásicos: hígado, médula ósea y pulmones. La expresión de β -gal fue exclusiva en tejido linfocítico neoplásico y en sitios de metástasis. Esto permite mejorar la eficiencia en la transferencia del gen terapéutico con menores dosis y reducir los riesgos de

toxicidad y también potencialmente menos inmunogénico. La terapia génica adenoviral vía intralinfonodal tiene un elevado potencial para su aplicación en animales y humanos con linfosarcoma y también para metástasis linfonodales.

Palabras clave: Terapia génica, linfosarcoma, adenovirus, vía intralinfonodal, perro.

ABSTRACT

Gene therapy administration in cancer is mainly performed by intravenous, oral, and *in situ* routes, with viral or nonviral delivery vector systems. Systemic administration frequently transfers the therapeutic gene to neoplastic tissue and as well as to other organs. The objective of this study was to evaluate the distribution expression of Lac Z reporter gene by adenoviral transfer administered by intralymphonodal route (ILNR) in dogs with lymphosarcoma. The distribution of β -galactosidase protein expression by a non replicative recombinant adenovirus (Ad β -gal) delivery was determined in six dogs with spontaneous multicentric lymphosarcoma, 72 h after ILNR administration using X-gal chromogenic substrate. The doses administered were 0 (control), 1.35×10^{10} , 2.53×10^{10} , 6.10×10^{10} , 18.38×10^{10} and 153.85×10^{10} viral particles (VP) /kg. The expression was manifested in 100% of lymphocytic tissue, including lymph nodes and spleen. The infiltrated organs with neo-

plastic lymphocytes: liver, bone marrow and lungs were positive but with lower intensity. Conclusion. The expression of β -gal was restricted to neoplastic lymphocytic tissue and metastatic sites. The ILNR would enhance gene therapy efficacy to a specific cell type and permit the delivery of lower doses, which result in reduced toxicity and may also potentially be less immunogenic. This suggests that adenoviral gene therapy by ILNR is a potential model of administration in animals and human beings with lymphosarcoma and also for metastasis to lymph nodes.

Key words: Gene therapy, lymphosarcoma, adenovirus, intralymphonodal route, dog.

INTRODUCCIÓN

Una de las limitaciones generales en el éxito de la distribución de genes terapéuticos en la terapia génica *in vivo* es la dificultad para lograr su transferencia a las células específicas [13]. La mayoría de los vectores virales para la terapia génica, tienen un tropismo tisular muy amplio, implicando que pueden infectar una amplia gama de tejidos, esto limita la seguridad de administración por vía sistémica [7]. Algunos tejidos que son aparentemente refractarios pueden ser infectados según la vía de administración [5]. La terapia génica en cáncer se ha administrado por varias vías, cuando el vector empleado es viral, la vía más recurrida en estudios *in vivo* es la intratumoral [5, 23], sin embargo, desde el punto de vista práctico, la administración sistémica por vía intravenosa puede ser la de mayor interés clínico [7]. Cuando el vector es adenoviral en particular, se han empleado las vías intraperitoneal [15], intranasal [12], intravenosa [16, 25], intracardíaca [24], intraneoplásica [26], en sistema nervioso central [8], en glándulas salivales [29], intramuscular [10] e intramedular [2] entre otros. La administración intravenosa resulta con una transferencia, principalmente en hepatocitos y subsecuente hepatotoxicidad, debido a que los hepatocitos expresan elevados niveles del receptor de adenovirus y coxsackie virus (CAR) [1]. La infección por un vector adenoviral se inicia formando complejos entre la proteína de la fibra y CAR, expresado en forma ubicua en la membrana de las células hospedadoras [28] y continúa mediante la asociación entre el pentón de base y las integrinas α_v para la internalización del virus [18].

Las neoplasias espontáneas son buenos modelos para la evaluación de diferentes tipos de terapia con aplicación en animales y humanos. La elevada incidencia en animales de algunas neoplasias con comportamiento biológico similar, tamaño corporal, respuestas comparables a agentes citotóxicos y su corta vida media, son factores que contribuyen a las ventajas en el empleo de modelos animales como el perro [22]. Una de esas neoplasias es el linfosarcoma, que despierta interés por su aplicación en humanos, cuya incidencia anual en perros es de 1 en 3500 en la clínica, mientras que a nivel laboratorial es de 1 en 350 casos y corresponde a 9,42% de todas las neoplasias con diagnóstico citológico [17]. El objetivo de este

estudio fue evaluar la distribución de expresión de un gen reportero insertado en un vector adenoviral y administrado vía intralinfonodal (ILN) en perros con linfosarcoma multicéntrico espontáneo.

MATERIALES Y MÉTODOS

Este trabajo se llevó a cabo en el Hospital de Especialidades en la Facultad de Medicina Veterinaria y Zootecnia de la Universidad Nacional Autónoma de México, en el Instituto Nacional de Rehabilitación y el laboratorio de Patología Clínica Veterinaria Experto en la ciudad de México. La distribución de expresión del gen reportero fue evaluado 72 h después de la administración ILN del vector adenoviral en un vehículo D-MEM/F-12 (11039-021 GIBCO™ Invitrogen Co, EUA).

Animales

Se emplearon 6 perros adultos de 2 a 7 años de edad (un macho y cinco hembras) con linfosarcoma multicéntrico espontáneo. Como criterio de inclusión se seleccionaron aquellos que no estuvieron bajo terapia en 3 meses anterior al trabajo. Fueron mantenidos en jaulas metálicas individuales durante todo el curso de la investigación. El protocolo de este estudio fue aprobado por el comité local de ética de la Facultad de Medicina Veterinaria y Zootecnia de la Universidad Nacional Autónoma de México.

Diagnóstico de linfosarcoma

En todos los animales se realizó el diagnóstico clínico, radiológico y citológico.

Adenovirus

Se empleó un adenovirus (Ad5) no replicativo recombinante (con las regiones E1 y E3 eliminadas) como vector portador del gen reportero lacZ (cortesía del Dr. Curiel del Centro de Terapia Génica de la Universidad de Alabama EUA), el cual codifica una proteína que corresponde a la enzima beta-galactosidasa (Ad5 β -gal), este vector fue amplificado y titulado según el Manual de Aplicación Versión 1,2 de AdEasy™ Vector System Quantum Technologies y purificado mediante el kit de purificación Adeno-X™ Virus Mini Purificator kit de Clontech Laboratories, Inc. EUA.

Prueba de infectividad del adenovirus

Antes de la administración ILN del Ad5 β -gal se llevó a cabo la prueba de infectividad en células Hela (VCA-1001, Amaxa, Inc. EUA). El propósito de esta prueba fue determinar si el adenovirus recombinante empleado era capaz de infectar y expresar la β -galactosidasa en una estirpe celular diferente a las células de la línea 293, ya que éstas le permiten replicar por tener la región complementaria que provee la función de E1 eliminada. Al cultivo de células Hela se le adicionó el sustrato cromogénico X-Gal (5-bromo-4-cloro-3-indolil- β -D-

galactopiranosido) hasta cubrir las completamente e incubar a 37°C durante 12 horas (AdEasy™ Vector System Quantum Technologies. Montreal, Canadá) para la detección de β -galactosidasa. Esta enzima convierte el sustrato en un producto de color azul indicando las células que fueron infectadas por el adenovirus y que expresan esa enzima.

Pruebas preliminares de distribución linfonodal

Se emplearon 2 perros sanos para la evaluación de distribución por administración ILN bajo anestesia general, antes de su sacrificio, en uno se efectuó una evaluación radiológica de distribución de 1 mL de medio de contraste (Ioditrast® 76, Justesa, México) en 0 a 5 min y en el otro, con 1 mL de colorante azul de metileno al 1% por administración ILN y evaluación a los 30 min por disección para asegurar la introducción del vehículo directamente en linfonodo y su alcance de distribución.

Administración intralinfonodal de Ad5 β -gal

Se administró 1 mL de Ad5 β -gal vía intralinfonodal a una concentración de partículas virales (PV) de 0,0 (control), 1,35; 2,52; 6,1; 18,38 y 153,85 X10¹⁰/kg en 6 perros con linfosarcoma multicéntrico espontáneo. En el perro control se administró 1 mL del medio "Dulbecco's Modification of Eagle Medium (DMEM) F-12 sin fenol" (GIBCO), mismo que fue empleado como vehículo del virus en los demás perros. La administración se efectuó por inyección lenta (10 s) en los linfonodos cervicales superficiales y en los poplíteos [3] (0,25 mL por linfonodo) en una sola administración con jeringas de 1 mL.

Evaluación de la distribución de β -galactosidasa adenoviral transgénica

Se efectuó el sacrificio de los perros mediante una sobredosis de pentobarbital sódico a las 72 h de la administración del Ad5 β -gal. Se obtuvieron los linfonodos mandibulares, cervicales superficiales, axilares, mediastínicos, poplíteos, mamaros e iliacos medios, bazo, hígado, pulmones, cerebro, cerebelo, páncreas, aurícula derecha, ventrículo izquierdo y riñones que fueron incluidos en solución salina fosfato amortiguada (PBS). En la siguiente hora se llevó a cabo por medio de la inclusión de los órganos en el sustrato cromogénico X-Gal a 37°C durante 12 h (AdEasy™ Vector System Quantum Technologies. Montreal, Canadá) para la detección de β -galactosidasa en los tejidos seleccionados. Se calificó la intensidad de coloración como ligero, moderado e intenso en los órganos positivos.

RESULTADOS Y DISCUSIÓN

Los 6 perros fueron seleccionados posteriormente al diagnóstico de linfosarcoma mediante el examen físico, los signos clínicos presentados por los 6 perros fueron compatibles con linfosarcoma multicéntrico, aunque en los casos 1 y 2 presentaron hifema bilateral por metástasis ocular y el 1; 2 y 4

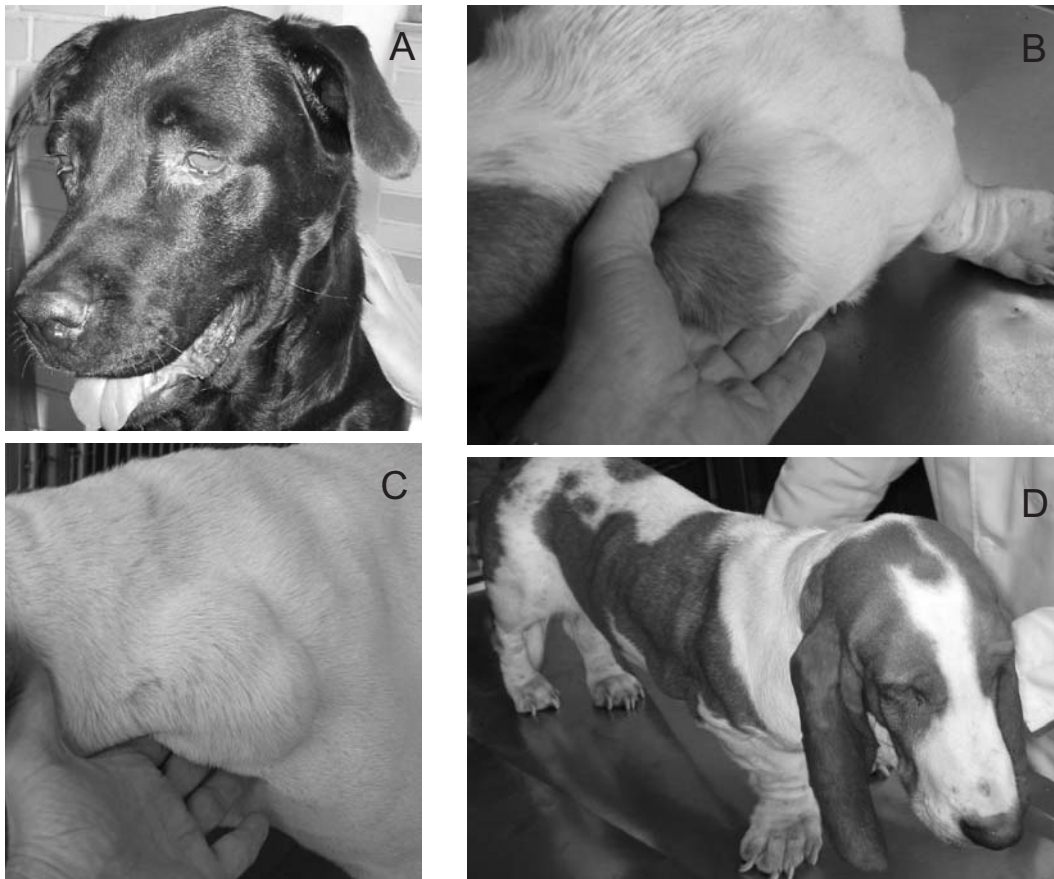
pérdida de peso y edema como signos paraneoplásicos, mientras que en los casos 3 y 5, solamente se encontró linfadenomegalia generalizada (TABLA I). Los cambios radiológicos más relevantes fueron el incremento de densidad mediastínica, desplazamiento ventral del colon, desplazamiento dorsal de la tráquea, esplenomegalia, hepatomegalia e incremento de densidad pulmonar (TABLA II). El diagnóstico de linfosarcoma generalizado se basó en los hallazgos clínicos, con la presencia principalmente de linfadenomegalia generalizada, los signos radiológicos y el examen citológico (FIG. 1-3).

TABLA I
HALLAZGOS CLÍNICOS DE 6 PERROS CON LINFOSARCOMA MULTICÉNTRICO ESPONTÁNEO/
CLINICAL FINDINGS IN 6 DOGS WITH SPONTANEOUS MULTICENTRIC LYMPHOSARCOMA

Nº de caso	1	2	3	4	5	Control
Signos Clínicos						
Linfadenomegalia generalizada	x	x	x	x	x	x
Hifema bilateral	x	x				
Pérdida de peso	x	x		x		x
Tos		x				
Disnea		x				
Fiebre		x				
Depresión	x	x		x		x
Nódulos subcutáneos generalizado		x				
Edema	x	x		x		
Anorexia	x	x		x		x

TABLA II
HALLAZGOS RADIOLÓGICOS EN EL DIAGNÓSTICO DE LINFOSARCOMA EN 6 PERROS CON LINFADENOMEGALIA GENERALIZADA /
RADIOLOGICAL FINDINGS IN LYMPHOSARCOMA DIAGNOSIS IN 6 DOGS WITH GENERALIZED LYMPHADENOMEGALY

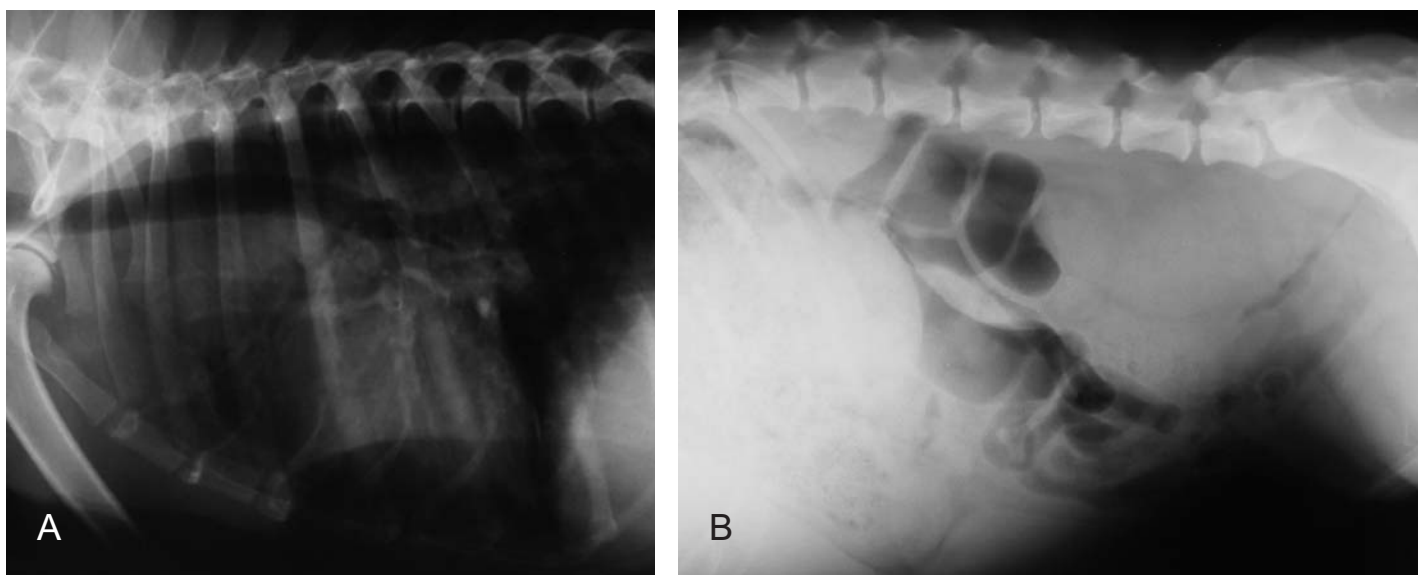
Nº de caso	1	2	3	4	5	Control
Signos Radiológicos						
Desplazamiento ventral de colon		x	x	x		x
Esplenomegalia	x	x	x			
Hepatomegalia	x		x			
Desplazamiento dorsal de tráquea		x	x	x		x
Densidad mediastinal incrementada		x	x	x	x	x
Incremento de densidad pulmonar	x		x			



Hallazgos clínicos frecuentes en perros con linfossarcoma multicéntrico.

A. Opacidad ocular bilateral por hifema secundaria a metástasis ocular. B y C. Linfadenomegalia generalizada. D. Depresión.

FIGURA 1. DIAGNÓSTICO CLÍNICO DE LINFOSARCOMA/ CLINICAL DIAGNOSIS OF LYMPHOSARCOMA.



Cambios radiológicos más frecuentes encontrados en 6 perros con linfossarcoma multicéntrico espontáneo.

A. Desplazamiento dorsal de la tráquea e incremento de densidad en mediastino craneal por linfadenomegalia mediastínica. B. Desplazamiento ventral de colon por linfadenomegalia de iliacos mediales y hepatomegalia.

FIGURA 2. DIAGNÓSTICO RADIOLÓGICO DE LINFOSARCOMA/ RADIOLOGICAL DIAGNOSIS OF LINFOSARCOMA.

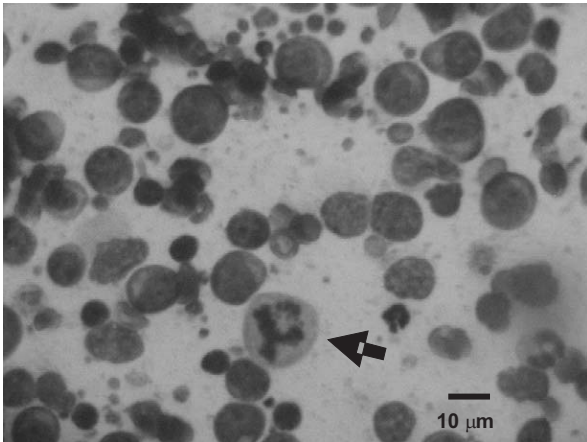


Imagen citológica por aspirado con aguja fina de un caso de linfosarcoma linfoblástico (1000x). Mitosis anormales tripolares (flecha).

FIGURA 3. DIAGNÓSTICO CITOLÓGICO DE LINFOSARCOMA/ CYTOLOGICAL DIAGNOSIS OF LYMPHOSARCOMA.

En la prueba de infectividad del adenovirus se constató la infectividad y la transferencia de β -galactosidasa con positividad en las células HeLa (FIG. 4).

La distribución linfonodal del medio de contraste se observa que después de la administración poplítea derecha de 1 mL de medio de contraste, en un minuto se encuentra el trayecto hacia el linfonodo iliaco medial derecho, después de los 5 minutos disminuye la intensidad del medio. El azul de metileno se encontró desde el sitio de administración, el linfonodo poplíteo derecho, hasta el linfonodo iliaco medial derecho a los 30 minutos de administración (FIG. 5).


La distribución de la expresión β -gal en los tejidos evaluados se presentó en todos los linfonodos, en bazo, hígado, pulmones y médula ósea, mientras que en cerebro, cerebelo, páncreas, aurícula derecha, ventrículo izquierdo y riñones resultaron negativos en todos los animales, sin importar la dosis (FIG. 6). La intensidad fue elevada de manera similar en todo el tejido linfocítico, incluyendo al bazo sin importar la dosis re-

cibida, mientras que en el hígado, médula ósea y pulmones fue de moderada a ligera, encontrándose ésta proporcional a las dosis empleadas (TABLA III).

Se ha señalado que, es mejor destruir el cáncer que corregirlo genéticamente, mediante las estrategias aprobadas en la terapia génica del cáncer, que podrían dividirse en compensación de la mutación, quimioterapia molecular, inmunopotenciación genética, agentes oncolíticos e inhibición de la angiogénesis [14]. La búsqueda de mejores métodos, protocolos o vías de administración están orientados a disminuir la diseminación del fármaco a otros tejidos, es decir, ser más específico y así mejorar el nivel de infección y traducción de los genes terapéuticos, así como el de disminuir su inmunogenicidad, toxicidad y su potencial inflamatorio [21].

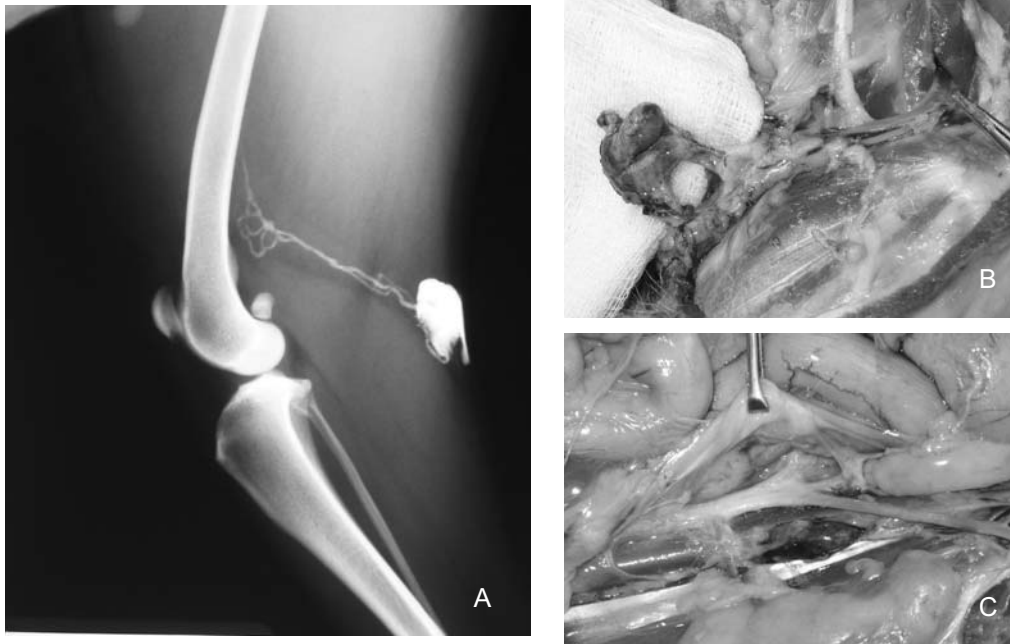Según los resultados obtenidos bajo el protocolo descrito, la dosis no afectó la distribución de la expresión viral, a diferencia de lo encontrado en ratones con adenocarcinoma mamario experimental por inyección subcutánea, probablemente debido al tipo de neoplasia y por el inmediato ingreso al torrente sanguíneo y su llegada a hígado [27], como también depende de la expresión de CAR, aunque no es la única causa de biodistribución [14].

Los adenovirus tienen un tropismo preferencial hacia hígado y pulmones cuando se administra el adenovirus por vía intravenosa o intraperitoneal [15], sin embargo, en un estudio efectuado con el mismo vector pero con administración intraperitoneal [15] o intraportal [11] se encontró expresión de β -gal en corazón y riñones a diferencia del presente estudio en donde resultó negativo en estos órganos en todos los perros. Esto puede ser explicado por la vía y la velocidad de administración, así como la posibilidad de mayor contacto con las células, ya que en los perros con linfosarcoma, el retorno linfático se ve afectado, ésto incrementa el tiempo de contacto virus-célula facilitando la infección. Después de la administración intravenosa de vectores adenovirales se encuentran hasta el 90% de los virus en los pulmones y cuando es vía intraportal hasta el 55% [6]. En un estudio con




A. Aspecto macroscópico. B. Aspecto microscópico (100X) a elevada confluencia.

FIGURA 4. PRUEBA DE INFECTIVIDAD DEL ADENOVIRUS Y TRANSFERENCIA DE β -GALACTOSIDASA EN CÉLULAS HELA/ INFECTIVITY TEST AND TRANSFER OF β -GALACTOSIDASE IN HELA CELLS.



A. Evaluación radiológica de distribución de 1 mL de medio de contraste (Ioditrac® 76, Justesa, México) inmediatamente después de la administración del medio de contraste. B y C. Distribución de colorante azul de metileno por administración de 1 mL ILN y evaluación a los 30 min para asegurar la introducción del vehículo directamente en linfonodo y su alcance de distribución.

FIGURA 5. PRUEBAS PRELIMINARES DE DISTRIBUCIÓN LINFONODAL/ PRELIMINARY TEST OF LYMPHONODAL DISTRIBUTION.



Expresión beta galactosidasa en perros con linfosarcoma multicéntrico espontáneo. Los 6 tejidos fueron sometidos al sustrato X-Gal para detectar la presencia de beta-galactosidasa, los del lado izquierdo recibieron el vector adenoviral con el gen que expresa beta galactosidasa en porcentaje, los del lado derecho de cada pareja es el control y no expresa ninguno beta galactosidasa. A: Linfonodos (100%). B: Bazo (100%). C: Pulmones (20%). D: Hígado (30%). E: Riñones (0%). F: Ventriculos (0%).

FIGURA 6. EXPRESIÓN β -GAL COMPARATIVA EN VARIOS TEJIDOS/ COMPARATIVE EXPRESSION β -GAL IN SEVERAL TISSUES.

TABLA III

FRECUENCIA DE DETECCIÓN DE BETA GALACTOSIDASA MEDIANTE EL SUSTRATO CROMOGENICO X-GAL EN 6 PERROS CON LINFOSARCOMA MULTICÉNTRICO ESPONTÁNEO A LAS 72 h POSTERIORES A LA ADMINISTRACIÓN ILN DEL VECTOR AD5 β -GAL EN DIFERENTES DOSIS/ FREQUENCY OF DETECTION OF BETA-GALACTOSIDASE BY X-GAL STAIN IN 6 DOGS WITH SPONTANEOUS MULTICENTRIC LYMPHOSARCOMA AT DIFFERENT DOSES, 72 h AFTER ILN ADMINISTRATION OF AD5 β -GAL VECTOR.

Tejidos	Perro	Control 0 PV X10 ¹⁰ /kg	1 1.35 PV X10 ¹⁰ /kg	2 2.52 PV X10 ¹⁰ /kg	3 6.1 PV X10 ¹⁰ /kg	4 18.38 PV X10 ¹⁰ /kg	5 153.85 PV X10 ¹⁰ /kg
LN poplíteos	-	-	3+	3+	3+	3+	3+
LN mamarios	-	-	3+	3+	3+	3+	3+
LN mandibulares	-	-	3+	3+	3+	3+	3+
LN axilares	-	-	3+	3+	3+	3+	3+
LN cervicales	-	-	3+	3+	3+	3+	3+
LN mediastínicos	-	-	3+	3+	3+	3+	3+
LN iliacos medios	-	-	3+	3+	3+	3+	3+
Bazo	-	-	3+	3+	3+	3+	3+
Hígado	-	-	+	+	2+	2+	2+
Médula ósea	-	-	+	+	+	2+	2+
Pulmones	-	-	+	+	+	2+	2+
Cerebro-cerebelo	-	-	-	-	-	-	-
Páncreas	-	-	-	-	-	-	-
Aurícula derecha	-	-	-	-	-	-	-
Ventrículo izq.	-	-	-	-	-	-	-
Riñones	-	-	-	-	-	-	-
Total		0,0,0/16	3,0,8/16	3,0,8/16	3,1,8/16	0,3,8/16	0,3,8/16

Las muestras de los tejidos fueron obtenidos durante la necropsia a las 72 h de la administración intralinfonodal (ILN) del vector adenoviral con el gen Lac Z que expresa beta galactosidasa. Los datos representan los tejidos positivos y su grado de intensidad de coloración: (+) Ligera, (2+) Moderada y (3+) elevada. En el total, se representan en el numerador los tres grados de intensidad y en el denominador el número de tejidos evaluados. ILN, Intralinfonodal; PV, partículas virales; Ad5B-gal, Adenovirus 5 con el gen que expresa beta galactosidasa; LN, linfonodos.

administración adenoviral se encontró que la cantidad de copias por μ g de ADN en hígado es 10 veces mayor que en bazo y estómago, 100 veces el de pulmones, riñones corazón músculo y ovarios y 1000 veces el de linfonodos y cerebro [11]. Está demostrado que la eficiencia de infección depende de la dosis (concentración viral por célula), cuando es elevada puede infectar células que normalmente son consideradas refractarias [4, 27]. También se ha encontrado resistencia de las células de linfoma a la infección adenoviral [5] por la insuficiente expresión de receptores CAR [9], sin embargo, se ha encontrado que la infección no depende exclusivamente de los receptores CAR [4], el cual no es el principal determinante del tropismo adenoviral *in vivo* [19]. Si un gramo de neoplasia contiene aproximadamente 10^9 células, entonces 1×10^{10} PV infectan 10 g de tejido, eso quiere decir que dosis de virus administradas vía intratumoral teóricamente, una dosis de 10^{11} PV puede infectar 100 g de tumor [20].

CONCLUSIONES

En este estudio la expresión de β -gal fue prácticamente exclusiva del tejido linfocítico neoplásico y en sitios de metás-

tasis. Estos resultados sugieren que se puede mejorar la eficiencia en la transferencia del gen terapéutico con menores dosis y con ello, reducir su potencial inmunogénico y los riesgos de toxicidad observados en otros estudios. La terapia génica adenoviral vía intralinfonodal tiene un elevado potencial para su aplicación en animales y humanos con linfoma y también para metástasis linfonodales.

AGRADECIMIENTO

Este proyecto fue apoyado por el Consejo Nacional de Ciencia y Tecnología (CONACYT) de México Registro N° 172517, la Universidad Nacional Autónoma de México y por fondos del Proyecto LE01-0206 del Laboratorio Veterinario Experto, México D. F.

REFERENCIAS BIBLIOGRÁFICAS

- [1] ALEMANY, R.; CUIEL, D. T. CAR-binding ablation does not change biodistribution and toxicity of adenoviral vectors. *Gene Ther.* 8: 1347-1353. 2001.

- [2] BALDIK, Y.; DIWAN, A. D.; APPELYARD, R. C.; FANG, Z. M.; WANG, Y.; MURRELL, G. A. Deletion of iNOS gene impairs mouse fracture healing. **Bone** 37: 32-36. 2005.
- [3] BARONE, R. ANGIOLOGIE. Système Lymphatique. In: **Anatomie Comparée des mammifères domestiques**. Tome cinquième. Ed. Vigot. 687-878 pp. 1996.
- [4] CHEN, Z.; AHONEN, M.; HAMALAINEN, H.; BERGELSON, J. M.; KAHARI, V. M.; LAHESMAA, R. High-efficiency gene transfer to primary T lymphocytes by recombinant adenovirus vectors. **J. Immunol. Meth.** 260: 79-89. 2002.
- [5] HACKETT, N. R.; CRYSTAL, R. G. Adenovirus Vectors for Gene Therapy. In: Templeton N.S., Lasic, D. D. (Eds). **Gene Therapy Therapeutic Mechanisms and Strategies** New York, Marcel Dekker, Inc. 17-40 pp. 2000.
- [6] HACKETT, N.R.; EL, S.T.; LEE, L.Y.; SILVA, I.; O'LEARY, J.; ROSENGART, T. K.; CRYSTAL, R. G. Use of quantitative TaqMan real-time PCR to track the time-dependent distribution of gene transfer vectors in vivo. **Mol. Ther.** 2: 649-656, 2000.
- [7] HENNING, P.; MAGNUSSON, M.K.; GUNNERIUSON, E.; HONG, S.S.; BOULANGER, P.; NYGREN, P.A.; LINDHOLM, L. Genetic modification of adenovirus 5 tropism by a novel class of ligands based on a three-helix bundle scaffold derived from staphylococcal protein A. **Hum. Gene Ther.** 13: 1427-1439, 2002.
- [8] HERMENS, W.T.; GIGER, R.J.; HOLTMAAT, A.J.; DIJKHUIZEN, P.A.; HOUWELING, D.A.; VERHAAGEN, J. Transient gene transfer to neurons and glia: analysis of adenoviral vector performance in the CNS and PNS. **J. Neurosci. Meth.** 71: 85-98, 1997.
- [9] HUREZ, V.; DZIALO-HATTON, R.; OLIVER, J.; MATTHEWS, R. J.; WEAVER, C. T. Efficient adenovirus-mediated gene transfer into primary T cells and thymocytes in a new coxsackie/adenovirus receptor transgenic model. **BMC. Immunol.** 3: 4, 2002.
- [10] ICHIKURA, H.; ETO, M.; UENO, H.; HARADA, M.; TAKAYAMA, K.; TOKUDA, N.; TATSUGAMI, K.; NAITO, S. In vivo growth of transitional and renal cell carcinoma cell lines can be suppressed by the adenovirus-mediated expression of a soluble form of vascular endothelial growth factor receptor. **Oncol. Rep.** 15: 1333-1337. 2006.
- [11] KAY, M.A.; LANDEN, C.N.; ROTHENBERG, S.R.; TAYLOR, L.A.; LELAND, F.; WIEHLE, S.; FANG, B.; BELLINGER, D.; FINEGOLD, M.; THOMPSON, A. R. In vivo hepatic gene therapy: complete albeit transient correction of factor IX deficiency in hemophilia B dogs. **Proc. Natl. Acad. Sci U. S. A.** 91: 2353-2357. 1994.
- [12] LEMIALE, F.; KONG, W. P.; AKYUREK, L. M.; LING, X.; HUANG, Y.; CHAKRABARTI, B.K.; ECKHAUS, M.; NABEL, G.J. Enhanced mucosal immunoglobulin A response of intranasal adenoviral vector human immunodeficiency virus vaccine and localization in the central nervous system. **J. Virol.** 77: 10078-10087. 2003.
- [13] MAGNUSSON, M.K.; HONG, S.S.; BOULANGER, P.; LINDHOLM, L. Genetic retargeting of adenovirus: novel strategy employing "deknobbing" of the fiber. **J. Virol.** 75: 7280-7289. 2001.
- [14] MAJHEN, D.; MBRIOVIC-RISTOV, A. Adenoviral vectors—how to use them in cancer gene therapy? **Virus Res.** 119: 121-133. 2006.
- [15] MARTIN-MARTINEZ, M. D.; STOENOIU, M.; VERKAEREN, C.; DEVUYST, O.; DELPORTE, C. Recombinant adenovirus administration in rat peritoneum: endothelial expression and safety concerns. **Nephrol. Dial. Transplant.** 19: 1293-1297. 2004.
- [16] MOON, C.; MOON, C.; KANG, W.S.; JEONG, D.C.; JIN, J.Y. Distribution of adenoviral vector in brain after intravenous administration. **J. Korean Med. Sci.** 18: 108-111. 2003.
- [17] NÚÑEZ, O.L. Linfossarcoma en Perros. In: Mucha, C. J., Sorribas, C. E., Pellegrino, F. C., (Eds), **Consulta Rápida en la Clínica Diaria**. Buenos Aires, República Argentina, Inter-Médica. 649-652 pp. 2005.
- [18] PARKER, A.L.; WADDINGTON, S.N.; NICOL, C.G.; SHAYAKHMETOV, D.M.; BUCKLEY, S.M.; DENBY, L.; KEMBALL-COOK, G.; NI, S.; LIEBER, A.; MCVEY, J.H.; NICKLIN, S.A.; BAKER, A.H. Multiple vitamin K-dependent coagulation zymogens promote adenovirus-mediated gene delivery to hepatocytes. **Blood.** 108: 2554-2561. 2006.
- [19] SMITH, T.A.; IDAMAKANTI, N.; MARSHALL-NEFF, J.; ROLLENCE, M.L.; WRIGHT, P.; KALOSS, M.; KING, L.; MECH, C.; DINGES, L.; IVERSON, W. O.; SHERER, A.D.; MARKOVITS, J.E.; LYONS, R.M.; KALEKO, M.; STEVENSON, S.C. Receptor interactions involved in adenoviral-mediated gene delivery after systemic administration in non-human primates. **Hum. Gene Ther.** 14: 1595-1604. 2003.
- [20] TANNOCK, I.F. Cell Proliferation. In: Tannock, I. F., Hill, R. P. (Eds) **The Basic Science of Oncology**. Toronto, Canada, McGraw-Hill, Inc. 154-177 pp. 1992.
- [21] TOMANIN, R.; SCARPA, M. Why do we need new gene therapy viral vectors? Characteristics, limitations and future perspectives of viral vector transduction. **Curr. Gene Ther.** 4: 357-372. 2004.
- [22] VAIL, D.M.; MACEWEN, E.G. Spontaneously occurring tumors of companion animals as models for human cancer. **Cancer Invest.** 18: 781-792. 2000.

- [23] VALERE, T. Gene therapy in the clinic: human trials of gene therapy. In: Lemoine, NR, (Ed) **Understanding Gene Therapy**. New York, BIOS Scientific Publishers L. 141-154 pp. 1999.
- [24] WANG, J.; MA, Y.; KNECHTLE, S.J. Adenovirus-mediated gene transfer into rat cardiac allografts. Comparison of direct injection and perfusion. **Transpl.** 61: 1726-1729. 1996.
- [25] WANG, X.; OLMSTED-DAVIS, E.; DAVIS, A.; LIU, S.; LI, Z.; YANG, J.; BRUNICARDI, F.C. Specific targeting of pancreatic islet cells in vivo by insulin-promoter-driven adenoviral conjugated reporter genes. **World J. Surg.** 30: 1543-1552. 2006.
- [26] WANG, Y.; HALLDEN, G.; HILL, R.; ANAND, A.; LIU, T.C.; FRANCIS, J.; BROOKS, G.; LEMOINE, N.; KIRN, D. E3 gene manipulations affect oncolytic adenovirus activity in immunocompetent tumor models. **Nat. Biotechnol.** 21: 1328-1335. 2003.
- [27] WANG, Y.; WANG, H.; LI, C. Y.; YUAN, F. Effects of rate, volume, and dose of intratumoral infusion on virus dissemination in local gene delivery. **Mol. Cancer Ther.** 5: 362-366. 2006.
- [28] YUN, C.O.; YOON, A.R.; YOO, J.Y.; KIM, H.; KIM, M.; HA, T.; KIM, G.E.; KIM, H.; KIM, J.H. Coxsackie and adenovirus receptor binding ablation reduces adenovirus liver tropism and toxicity. **Hum. Gene Ther.** 16: 248-261. 2005.
- [29] ZHENG, C.; VOUTETAKIS, A.; KOK, M.R.; GOLD-SMITH, C.M.; SMITH, G.B.; ELMORE, S.; NYSKA, A.; VALLANT, M.; IRWIN, R.D.; BAUM, B.J. Toxicity and biodistribution of a first-generation recombinant adenoviral vector, in the presence of hydroxychloroquine, following retroductal delivery to a single rat submandibular gland. **Oral Dis.** 12: 137-144. 2006.