

MODIFICACIÓN DEL EPITELIO DE REVESTIMIENTO ENDOMETRIAL OVINO DURANTE LA IMPLANTACIÓN EN GESTACIONES NATURALES Y MÚLTIPLES INDUCIDAS

Ovine Endometrial Lining Modification During the Implantation in Natural and Induced Multiple Pregnancies

José M. Rodríguez-Márquez¹, Aureliano Hernández Vásquez² y Gladys Hidalgo Delgado¹

¹Unidad de Investigaciones en Ciencias Morfológicas (UNICIM), Facultad de Ciencias Veterinarias, Universidad del Zulia, Apdo. 15252. Maracaibo 4005-A, Edo. Zulia, Venezuela. E-mail: jmrodrim@net-uno.net.

²Facultad de Medicina Veterinaria y de Zootecnia, Universidad Nacional de Colombia. Bogotá, Colombia.

RESUMEN

Se estudió el porcentaje de modificación del epitelio endometrial ovino durante la implantación en gestaciones naturales (GN) y múltiples inducidas (GMI) los días 20, 28 y 35 de la gestación en 32 ovejas distribuidas en 3 grupos: Grupo 1: Ciclo estral (CE, n = 8); Grupo 2: Gestación natural (GN, n = 12) y G3: Gestación múltiple inducida (GMI, n = 12). Se realizaron cortes histológicos uterinos de toda la superficie dorsal y ventral, en los cuales se calculó el porcentaje de epitelio modificado (epitelio cuboidal simple o simple plano), a través de un analizador de Imágenes computarizado (Leco, 2001). Se realizaron análisis de coeficiente de correlación, pruebas de t-Student y estadística descriptiva. El porcentaje de modificación del epitelio uterino a los días 20, 28 y 35 en gestaciones naturales fue de $35,62 \pm 4,24$; $57,87 \pm 3,06$ y $64,53 \pm 2,93$ respectivamente y de $62,69 \pm 4,64$; $65,98 \pm 2,46$ y $74,86 \pm 3,56$ para la condición de GMI, porcentaje que fue mayor en las zonas cercanas al embrión. Al día 35 el porcentaje de modificación epitelial no llegó al 100%, debido a que el trofoblasto no induce la modificación del epitelio de las aberturas glandulares, ni el de las zonas adyacentes a las áreas necróticas en los extremos del cuerno y el del extremo ovárico del cuerno, pues en ellas no hay contacto del trofoblasto con el epitelio endometrial. Se obtuvo una asociación positiva altamente significativa entre el número de embriones viables y el grado de modificación epitelial a los 28 y a los 35 días. En resumen, la modificación del epitelio uterino al día 35 de GN y GMI en la oveja no supera el 75% de la extensión total del cuerno uterino y ocupa una mayor área en condiciones de GMI, posiblemente por el inicio de dicha

modificación a más temprana edad de gestación o por el mayor número de embriones viables presentes en el útero a los 28 y 35 días de GMI. En el presente trabajo se corrobora que las fases iniciales de la interacción entre el trofoblasto y el útero en ovinos son, en su orden: adhesión de los dos epitelios y como consecuencia de esto, posterior modificación del epitelio de revestimiento uterino. Esta información es de utilidad en la evaluación post mortem de la viabilidad embrionaria.

Palabras clave: Superovulación, implantación, oveja, epitelio uterino, trofoblasto.

ABSTRACT

In order to determine the percentage modification of the epithelial lining of the ovine uterine endometrium in natural and induced multiple pregnancies during early implantation, 32 ewes were divided in three groups as follows: estrous cycle (n = 8), natural gestation (n = 12) and induced multiple pregnancy (n = 12). Tissue sections were taken from the dorsal and ventral surfaces of the uterine horns, and processed for light microscopy, from which was calculated the total percentage of epithelial modification (cuboidal or simple tissue) in all ewes. For this purpose, an image analyzer was used (Leco, 2001). Data were analyzed using descriptive statistics, t-Student's test and correlation coefficient determination. The average values for percentage of modification of the uterine lining at days 20, 28 y 35 in natural gestations were 35.62 ± 4.24 ; 57.87 ± 3.06 y 64.53 ± 2.93 respectively and 62.69 ± 4.64 ; 65.98 ± 2.46 y 74.86 ± 3.56 for induced multiple pregnancies. In the adjacent areas to chorionic necrotic zones, in the ovarian extremities of the uterine horns and in the openings of the glandular ducts, the uterine epithelium was unmodified, since the trophoblast

did not contact the uterus in those areas. There was a positive association between the number of viable embryos and the percentage of epithelial modification at 28 and 35 days of gestation. The average values for uterine lining modification at day 35 of gestation in natural single and multiple induced pregnancies are below 75 probably due to an earlier initiation of the process of modification in multiple pregnancies, and/or because of the presence of more viable embryos within the uterus. In the present study it is confirmed that, as previously stated, first changes in early implantation are: contact between the trophoblast and the uterine epithelium and modification of the latter tissue. This information can be used in post mortem studies of embryonic viability.

Key words: Superovulation, implantation, sheep, uterine epithelium, trophoblast.

INTRODUCCIÓN

Durante la implantación en ovinos, ocurre una importante pérdida de embriones, en un porcentaje que supera el 30%, obtenido por diagnóstico de ultrasonido [11]. La interacción entre el trofoblasto y el útero es clave para el éxito de la preñez. El trofoblasto ovino, está compuesto por células uninucleadas y binucleadas. Éstas últimas aparecen hacia el día 15 de la gestación, lo cual coincide con el inicio de la implantación, un proceso lento y gradual [7, 9]. El proceso aludido (implantación embrionaria) se inicia cerca del embrión y posteriormente se extiende hacia la periferia [10]. Al inicio de la implantación, el trofoblasto pasa de ser un epitelio cuboidal simple, a uno compuesto por dos a cuatro capas de células cuboidales o cilíndricas, el cual, por un mecanismo aún desconocido, modifica el epitelio de revestimiento uterino. Este cambio marca el inicio de la implantación [7, 10]. En la placenta ovina, las células binucleadas son formadas de células trofoblásticas uninucleadas y su número se ha considerado importante en la viabilidad embrionaria [2], pues parecen jugar un papel central en la formación de estructuras y secreciones a la interfase materno-embionario/fetal, lo cual puede ser crucial para el establecimiento y mantenimiento de la preñez [19]. Las células binucleadas producen el lactógeno placentario (LP), glicoproteínas asociadas a la preñez y la proteína B específica de preñez [9, 20]. Esta última está involucrada en la formación del sincitio, de manera que la presencia de esta en el suero materno indica la migración de células binucleadas [9], ya que en la oveja el LP es liberado a la circulación materna por la migración de las células binucleadas del trofoblasto al límite materno-embionario-fetal dentro del epitelio uterino [4]. Las funciones del LP no son bien conocidas, sin embargo, se considera que regulan el metabolismo fetal y materno, metabolizando sustrato de energía para uso fetal. En algunas especies se ha mostrado que modula la función del cuerpo lúteo y participa en el desarrollo de la glándula mamaria antes del parto. Las células binucleadas también produce la proteína óxido nítrico sintetasa, enzima involucrada en la síntesis de óxido nítrico [5].

Por otro lado, las células uninucleadas del trofoectodermo embrionario ovino producen una proteína que no es producida por las células binucleadas, denominada interferón tau (IFN-t) [1, 12], secretada entre los días 13 y 21 de la gestación [8]. La secreción de esta proteína es altamente dependiente ($P < 0,01$) del tamaño y morfología del *conceptus* [1, 13]. En la oveja, el IFN-t produce la inhibición de la secreción de $\text{PGF}_{2\alpha}$ por parte del útero mediante la inhibición de la síntesis de receptores de oxitocina y por ende la de pulsos luteolíticos de $\text{PGF}_{2\alpha}$, de manera que el IFN-t es el responsable del reconocimiento materno de la gestación [1].

Es posible que el grado de desarrollo del trofoblasto pueda tener injerencia en la supervivencia embrionaria, dado que las moléculas producidas por el mismo son de vital importancia para el éxito de la gestación. Además, un área más amplia de contacto con el útero, podría significar una mayor posibilidad de supervivencia. El área de contacto trofoblasto-útero esta disminuida por embrión en caso de gestaciones múltiples en ovejas [18], lo cual implicaría menos posibilidades de supervivencia embrionaria en el caso de gestaciones múltiples, si no hay mecanismos compensatorios angiogénicos como ocurre en los porcinos en el caso de la raza Meshian puesto en evidencia en el trabajo publicado por Lee y col. [14].

En estudios anteriores, se hicieron inferencias acerca del porcentaje del área de modificación del epitelio uterino como indicador del grado de implantación en ovinos y bovinos, con base en el análisis de cortes transversales de algunas áreas de la placenta ovina en formación [7, 17], pero hasta el presente, no aparece en la literatura estudio alguno que parta del estudio de toda el área uterina ocupada por uno o varios *conceptus*.

Por todo lo anterior, se consideró importante realizar un estudio morfométrico para determinar el área de modificación del epitelio uterino en preñeces naturales, en comparación con lo que ocurre en preñeces múltiples inducidas durante la implantación.

MATERIALES Y MÉTODOS

Se utilizaron 32 ovejas criollas, sexualmente maduras, y clínicamente sanas, las cuales se dividieron en tres grupos, G1: Ciclo estral (CE, $n = 8$); G2 = Gestación natural (GN, $n = 12$) y G3 = Gestación múltiple inducida (GMI, $n = 12$). Los animales recibieron desparasitaciones periódicas y fueron alimentados en pastoreo con pasto kikuyo (*Pennisetum clandestinum*), con suministro del mismo pasto cortado y suplementados con concentrado comercial (14% de proteína) a razón de 250 g/animal/día, así como sal mineralizada y agua a voluntad.

A las ovejas, se les hizo seguimiento de dos ciclos estrales (CE) consecutivos con observaciones dos veces al día durante un periodo de una (1) hora. El estro se detectó con la ayuda de un carnero caudoepidectomizado provisto de un chaleco marcador. Durante estos ciclos se determinaron diaria-

mente los niveles séricos de progesterona (P_4). Las muestras de sangre se tomaron por venopunción de la yugular en tubos vacutainer estériles sin anticoagulante, se centrifugaron para separar el suero de los elementos celulares, el suero fue almacenado a -20°C hasta el momento de ser utilizado para la detección de P_4 por Radioinmunoanálisis (RIA), para lo cual se utilizaron kits comerciales Coat-A-Count progesterone¹. Estas determinaciones se realizaron en el laboratorio de hormonas del postgrado de la Facultad de Medicina Veterinaria y de Zootecnia de la Universidad Nacional de Colombia. A las muestras de un tratamiento se les determinaron los niveles de P_4 por RIA en corridas diferentes (diferentes kits). El coeficiente promedio de variación intraensayo fue del 8,001% y, el de variación interensayo de 8,31%.

Los animales del G1 fueron sacrificados durante el tercer ciclo estral en el día 0 ($n = 4$), y al día 12 ($n = 4$). Los del G2 fueron apareadas con un macho de la misma raza al presentar el tercer celo, y sacrificadas los días 20 ($n = 4$), 28 ($n = 4$), y 35 ($n = 4$). Los animales del G3 fueron sincronizados con una esponja intravaginal impregnada con 60 mg de Acetato de medroxiprogesterona² por espacio de 13 días. Cuarenta y ocho horas antes de retirar la esponja recibieron una aplicación de 1500 UI de PMSG³ vía i.m. Con la finalidad de neutralizar el efecto secundario de la PMSG residual, se administraron 2,5 cc de anticuerpos monoclonales contra PMSG⁴, vía i.v., el día de inicio del estro. Las ovejas que presentaron niveles mayores de 1,5 ng/mL posterior al día 16 del ciclo estral, se diagnosticaron como preñadas y se confirmó la gestación por ultrasonido⁵.

Los animales fueron sacrificados por sangramiento previa insensibilización eléctrica, una vez cumplidas las edades de CE y gestación previamente establecidas. Posterior al sacrificio, a los dos o tres minutos se obtuvieron los tractos reproductivos por disección anatómica, se canularon las arterias uterinas media y vaginales y se procedió a medir e incidir cada cuerno uterino longitudinalmente por la parte dorsal del mismo. El útero fue perfundido con glutaraldehído al 1,5% de pH = 7 en volumen variable según la necesidad a través de las cánulas colocadas previamente. Inmediatamente luego de fijados los especímenes uterinos de los tres grupos se les realizaron cortes longitudinales de dos centímetros en cada uno de los

cuernos uterinos por los lados dorsal y ventral. Los tejidos se sumergieron en glutaraldehído al 1,5% de pH = 7 hasta su posterior procesamiento histológico, para lo cual se emplearon cortes de 5 μm que fueron coloreados con Hematoxilina y Eosina según procedimiento de rutina [15]. Cada uno de los cortes se estudió al microscopio de luz. Se observó toda la extensión de cada corte con un objetivo de 40X y un ocular de 15X y se calculó el porcentaje de ocurrencia de epitelio cilíndrico simple (o pseudoestratificado cilíndrico), epitelio cúbico simple o epitelio plano simple. Este porcentaje se determinó con el uso de un analizador de imágenes⁶ mediante la orden de medición directa.

Se realizaron análisis de correlación entre variables, pruebas de t-Student para comparar grupos de medias independientes y, también se usó estadística descriptiva. Todos los datos fueron procesados mediante el uso de un paquete estadístico computarizado [16].

RESULTADOS Y DISCUSIÓN

En los animales de GN se obtuvo un promedio de 1,16 embriones/animal, en ellos se presentaron dos gestaciones gemelares lo cual corresponde al 16% de los animales del grupo, considerado como bajo en ovejas criollas [6], mientras que hubo un 33,3% de ovulaciones dobles cifra que coincide con los reportes previos para razas criollas [6], en este grupo todos los embriones se ubicaron entre la mitad del cuerno uterino y el cuerpo sin llegar a este último. En el caso del grupo de GMI se obtuvo un total de 60 embriones con un promedio de 5 embriones/animal, del total de embriones en este grupo el 73,33% se ubicaron entre la mitad del cuerno uterino y el cuerpo sin llegar a este último, lo que demuestra que existe una zona dentro del útero preferencial para la implantación embrionaria. El 63,33% del grupo de GMI los embriones fueron viables de acuerdo con las características macroscópicas propuestas por Boshier [2] y Hernández [10], es decir, color de la membranas extraembrionarias y presencia de vasos sanguíneos alantoides. Fueron considerados como *conceptus* no viables, aquellos con deficiencia o ausencia de vasos sanguíneos y que presentaban membranas extraembrionarias de color amarillento.

1 Diagnostic Products, USA.

2 Depo-Provera, Upjohn, USA.

3 Folligon, Intervet, Holanda.

4 Neutra PMSG, Intervet, Holanda.

5 Equipo Aloka, modelo: SSD-210DXII, transductor de 5 MHz, e impresora SONY modelo: UP-87 OMD).

6 Leco 2001. Leco Corporation. USA.

Durante el ciclo estral, el revestimiento epitelial, representado por un epitelio cilíndrico simple y/o pseudoestratificado cilíndrico no sufrió modificaciones (100% no modificado) en ninguno de las dos etapas (dominio estrogénico y progesteracional) del ciclo estral representadas.

La modificación del epitelio uterino durante la GN y GMI se caracterizó por aumentar gradualmente con la edad de gestación, cambiando dicho tejido de epitelio cilíndrico simple y/o

pseudoestratificado cilíndrico a cúbico o plano simple, con predominio de este último (FIGS. 1, 2, y 3), dicha modificación involucra la zona caruncular e intercaruncular donde el trofoblasto estuvo en contacto con el epitelio de revestimiento. Igualmente, la modificación fue mayor en las zonas cercanas al embrión, lo cual disminuye a medida que se estudiaban zonas distantes a éste (FIG. 4), el aumento del porcentaje de modificación con el avance de la gestación se debió a modificación

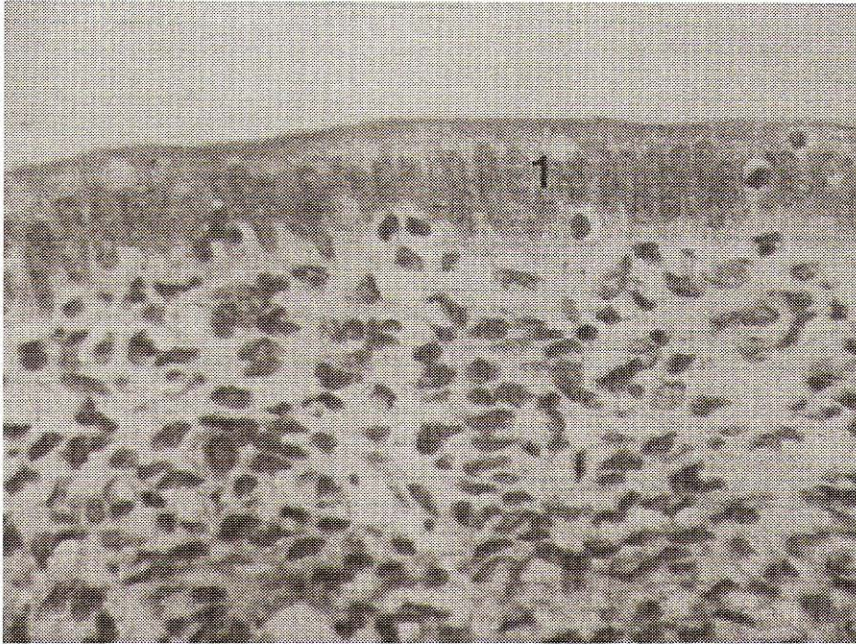


FIGURA 1. CORTE LONGITUDINAL DEL ÚTERO OVINO PERTENECIENTE A UNA GESTACIÓN DE 20 DÍAS (GN). NÓTESE EL EPITELIO NO MODIFICADO CILÍNDRICO SIMPLE (1). H & E. AUMENTO ORIGINAL 40X.



FIGURA 2. CORTE LONGITUDINAL DEL ÚTERO OVINO PERTENECIENTE A UNA GESTACIÓN DE 20 DÍAS (GN). NÓTESE EL EPITELIO MODIFICADO A CÚBICO SIMPLE (↓). H & E. AUMENTO ORIGINAL 40X.

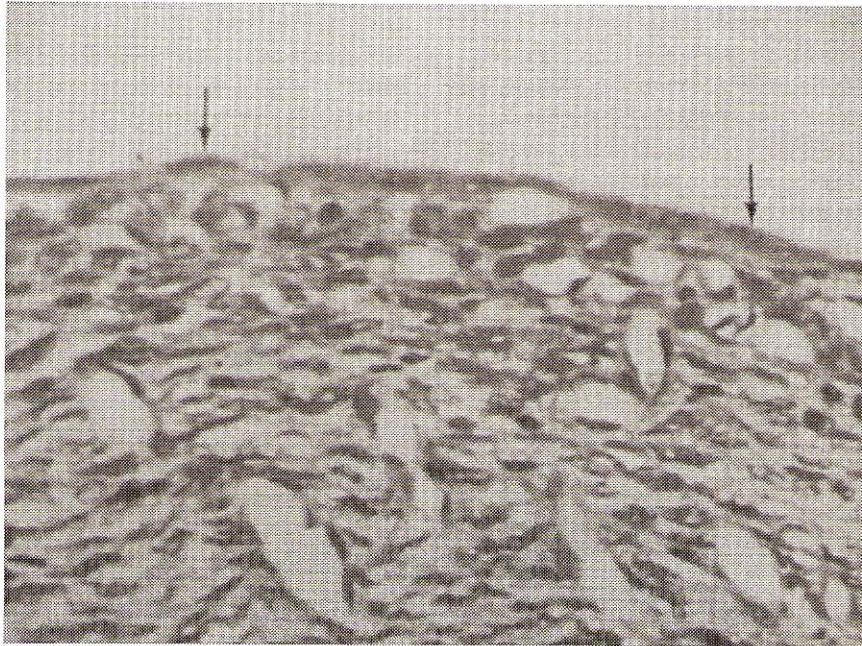


FIGURA 3. CORTE LONGITUDINAL DEL ÚTERO OVINO PERTENECIENTE A UNA GESTACIÓN DE 20 DÍAS (GMI). NÓTESE EL EPITELIO MODIFICADO A PLANO SIMPLE (↓). H & E. AUMENTO ORIGINAL 40X.

de zonas distantes al embrión y más cercanas al extremo ovárico, resultados estos que son concordantes con otros estudios en GN [6] y en GN y múltiples inducidas [18].

El porcentaje de modificación del epitelio uterino a los días 20, 28 y 35 de GN fue de $35,62 \pm 4,24$; $57,87 \pm 3,06$ y $64,53 \pm 2,93$ respectivamente y de $62,69 \pm 4,64$; $65,98 \pm 2,46$ y $74,86 \pm 3,56$ para la condición de GMI, el porcentaje de epitelio no modificado está representado en una menor proporción por la zona que corresponde a la apertura de las glándulas uterinas (FIG. 5), aunado al porcentaje no modificado representado por el área ubicada hacia el extremo ovárico conformado por un epitelio cilíndrico simple o pseudoestratificado cilíndrico en todas las edades y condiciones de estudio, zona esta que quedó excluida de ser estudiada en trabajos anteriores orientados a determinar el porcentaje de modificación del epitelio uterino en la oveja debido a que estudiaron cortes transversales [6, 17].

Los resultados anteriores no coinciden con los porcentajes de modificación reportados previamente de hasta 100% al día 24 en GN [6] y en GMI [17]. Tal diferencia posiblemente se debe a que en los trabajos antes mencionados se tomaron de manera aleatoria, cortes transversales en número máximo de 14 con un espesor de $5 \mu\text{m}$ lo que representa a lo sumo 0,5% de la longitud total del útero, quedando excluida la zona hacia los extremos ováricos, no así en el presente trabajo donde se tomaron cortes longitudinales (dorsales y ventrales) abarcando el 100% de la longitud del útero en cada cuerno uterino por ambos lados (dorsal y ventral), lo que explica los altos porcentajes reportados en dichos trabajos.

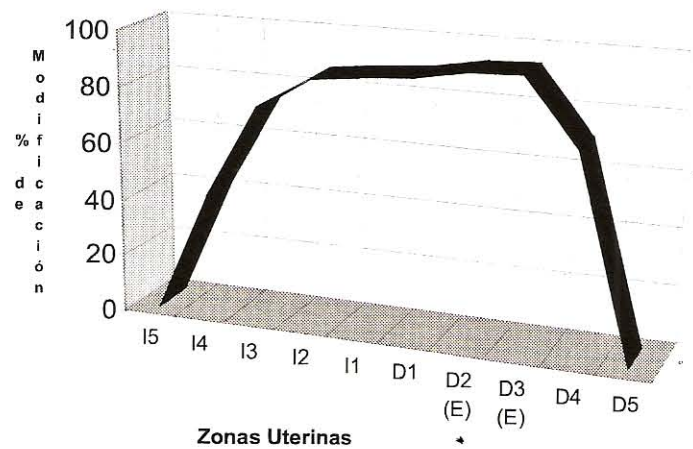


FIGURA 4. PORCENTAJE DE MODIFICACIÓN A TODO LO LARGO DEL EPITELIO UTERINO OVINO DE UNA GESTACIÓN NATURAL DE 35 DÍAS. I = CUERNO IZQUIERDO; D = CUERNO DERECHO; # 1 = ZONAS CORRESPONDIENTES AL CUERPO DEL ÚTERO; # 5 = ZONAS CORRESPONDIENTES AL EXTREMO OVÁRICO; E = ZONA DE UBICACIÓN DEL EMBRIÓN.

La modificación del epitelio uterino depende del grado de contacto y adhesión entre el epitelio y el trofoblasto, de la distancia al embrión y del desarrollo trofoblástico [18], el desarrollo de este último a su vez también depende de la distancia al embrión. En tal sentido, la no modificación del epitelio en esta zona (extremo más cercano al ovario) se debe principalmente a la ausencia de contacto entre endometrio y trofoblas-

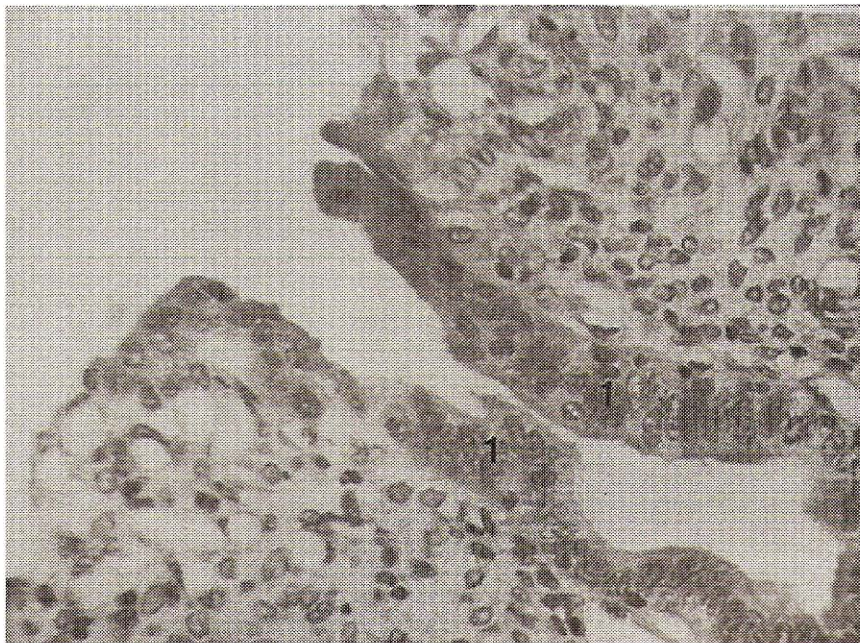


FIGURA 5. CORTE LONGITUDINAL DEL ÚTERO OVINO PERTENECIENTE A UNA GESTACIÓN DE 20 DÍAS (GN). NÓTESE EL EPITELIO NO MODIFICADO DE LA GLÁNDULA UTERINA (1). H & E. AUMENTO ORIGINAL 40X.

to. Por otro lado, el *conceptus* ovino se caracteriza por presentar necrobiosis en los extremos ováricos [10], debido a que la membrana alantoidea (vascular) no tapiza totalmente el saco coriónico en sus polos extremo quedando esta zona sin vascularización, de manera que se compromete su desarrollo. Lo anterior, aunado a su condición flotante en dicho extremo (ausencia de contacto) son condiciones que no favorecen la inducción de la modificación del epitelio en dicha zona.

Dado que la modificación del epitelio se inicia cerca al embrión, al existir un mayor número de embriones en el útero como fue el caso de las gestaciones múltiples inducidas, se esperaría, al menos durante el comienzo de la implantación, tener una mayor área de modificación epitelial en las preñeces múltiples que en las naturales. En concordancia con lo anterior, en el presente estudio se encontraron diferencias estadísticas altamente significativas del porcentaje de modificación epitelial ($P < 0,01$) al día 20 y significativas ($P < 0,05$) a los días 28 y 35 entre los animales de GN y GMI (TABLA I), lo cual puede explicarse porque el área del interior del útero en contacto con trofoblasto(s) es menor en las GN que en las GMI, y como se sabe el trofoblasto es el que induce la modificación del epitelio uterino [7, 18]. Estos porcentajes de modificación difieren con los resultados de Rodríguez [18] quien encontró resultados similares pero con promedios superiores.

Los hallazgos de la presente investigación muestran que existe una influencia del número de embriones viables sobre la modificación del epitelio uterino, ya que se encontró una correlación positiva significativa entre el porcentaje de embriones viables y el porcentaje de modificación del epitelio a los 28 ($r = 0,85$; $P < 0,01$) y a los 35 días ($r = 0,97$; $P < 0,01$). Sin em-

TABLA I
PORCENTAJE DE MODIFICACIÓN DEL EPITELIO UTERINO EN ANIMALES DE GESTACIÓN NATURAL Y MÚLTIPLE INDUCIDA ($\bar{X} \pm EE$)

Variables	Gestación	
	Natural	Múltiple Inducida
Día 20	35,60 \pm 4,2 ^a	62,70 \pm 4,6 ^b
Día 28	57,90 \pm 3,1 ^c	65,98 \pm 2,5 ^d
Día 35	64,50 \pm 2,9 ^c	74,90 \pm 3,6 ^d

Valores con diferentes superíndices en la misma línea son:
a-b: $P < 0,01$. c-d: $P < 0,05$.

bargo, al día 20 no se encontró tal asociación, posiblemente porque la muerte de los embriones era reciente, de manera que la influencia de los embriones viables aún no favorecía marcadamente la modificación del epitelio frente a los no viables. Así, la menor proporción en la modificación epitelial hallada en las zonas adyacentes a *conceptus* no viables podría deberse a que el trofoblasto no logró ejercer su actividad de modificación del epitelio de revestimiento. La modificación del epitelio fue mayor en el lado dorsal que en el ventral para los días 20 y 28 de GN y GMI pero sin mostrar diferencias estadísticas significativas.

Un hallazgo importante en el presente trabajo, es la presencia de trofoblasto que se introduce en el interior del conducto de las glándulas uterinas sólo en el día 20 de gestación (FIG. 6), en concordancia con lo encontrado por Rodríguez [18], de manera que la penetración del trofoblasto en la desembocadura de las glándulas uterinas para, presumiblemen-

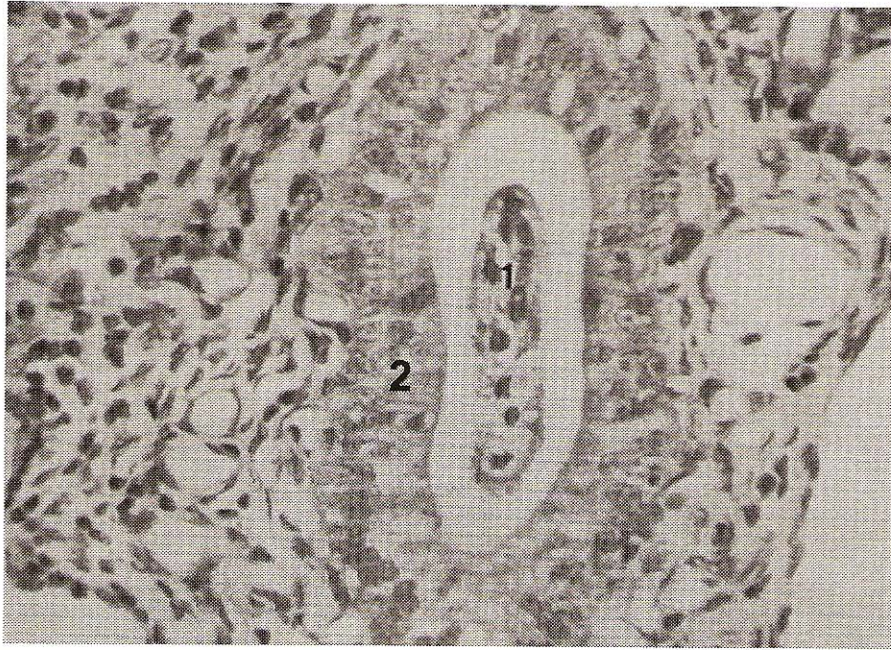


FIGURA 6. CORTE LONGITUDINAL DEL UTERO OVINO PERTENECIENTE A UNA GESTACIÓN DE 20 DÍAS (GN). NÓTESE LA PRESENCIA DE TROFOBLASTO (1) DENTRO DE LA GLÁNDULA UTERINA (2). H & E. AUMENTO ORIGINAL 40X.

te, facilitar la inmovilización del trofoblasto y su subsecuente aposición y unión con el epitelio uterino, sí se presenta de forma transitoria pero al menos hasta el día 20 de gestación y no hasta el día 18 como fue reportado por Guillomot [9].

En general es posible que haya diferencias en la dinámica de la implantación del *conceptus* en el útero, pues, es claro que a la misma edad, los *conceptus* no tienen el mismo tamaño [7], ni el mismo grado de desarrollo del lecho vascular [10]. Lo anterior debe ser evidente en el proceso de la muerte del embrión, lo cual, limita de alguna manera, las apreciaciones que puedan hacerse en estudios como el presente.

En el presente trabajo se corrobora, lo propuesto en trabajos anteriores, que las fases iniciales de la interacción entre el trofoblasto y el útero en ovinos son, en su orden: adhesión de los dos epitelios y como consecuencia de esto, posterior modificación del epitelio de revestimiento uterino [10, 17], como sucede también en la vaca [3]. Esta información puede ser utilizada en la evaluación post mortem de la viabilidad embrionaria.

CONCLUSIONES

Durante la implantación embrionaria en la oveja el epitelio uterino cambia de sudoestratificado cilíndrico a un epitelio plano simple producto de la acción de un trofoblasto desarrollado.

La modificación del epitelio uterino al día 35 de GN y GMI no supera el 75% de la extensión total del cuerno uterino. En la desembocadura de los conductos glandulares, en las zonas adyacentes a las áreas necróticas del corion y en la zona

ubicada hacia el extremo ovárico no hay modificación del epitelio de revestimiento.

La modificación del epitelio uterino ovino abarca una área mayor en condiciones de gestación múltiple inducida, posiblemente producto de un inicio de dicha modificación a una más temprana edad de gestación, porque la onda expansiva del trofoblasto de cada uno de los *conceptus* supera en cubrimiento a la de un solo *conceptus* que tiene un área uterina mayor en el caso de las gestaciones naturales con un solo embrión. Es decir, que el número de embriones viables influencia positivamente la modificación del epitelio uterino ovino a los días 28 y 35 en animales sometidos a competencia intrauterina.

AGRADECIMIENTO

Este trabajo fue financiado por la Universidad Nacional de Colombia, Bogotá, Colciencias, y la Universidad del Zulia, Maracaibo, Venezuela.

REFERENCIAS BIBLIOGRÁFICAS

- [1] BAZER, F.W.; SPENCER, T.E.; OTT, T.L. Interferon Tau: A novel pregnancy recognition signal. **Am. J. of Reprod. Immunol.** 37: 412-420. 1997.
- [2] BOSHIER, D.P. Histological examination of serosal membranes in studies of early embryonic mortality in the ewe. **J. Reprod. Fertil.** 15: 81-86. 1968.
- [3] DLAIKAN, H.; HERNÁNDEZ, A.; CORTES, A. Modificación del epitelio de revestimiento del útero y desarrollo

- trofoblástico a los 21, 23, 28 y 36 días de la gestación en la vaca. **Arch. Med. Vet.** 31(2): 197-203. 1999.
- [4] DUELLO, T.M.; BYATT J.C.; BREMEL, R.D. Immunohistochemical localization of placental lactogen in binucleate cells of bovine placentomes. **Endocrinol.** Vol 119: 1351-1355. 1986.
- [5] GALAN, H.L.; REGNAULT, T.R.; LE CRAS, T.; TYSON, R.W.; ANTHONY, R.; WILKENING, R.B.; ABMAN, S.H. Cotyledon and binucleate cell nitric oxide synthase expression in an ovine model of fetal growth restriction. **J. Appl. Physiol.** 90: 2420-2426. 2001.
- [6] GAVIRIA, M.T. Estudios morfológicos de la implantación en los días 14 a 24 de la gestación en la oveja. Facultad de Medicina Veterinaria y de Zootecnia, Universidad Nacional de Colombia. Santafé de Bogotá (Tesis, M.Sc). 316 pp. 1992.
- [7] GAVIRIA, M.T.; HERNÁNDEZ, A. Morphometry of implantation in sheep I. Trophoblast attachment, Modification of the uterine lining, conceptus size and embryo location. **Theriogenol.** 41(5): 1139-1149. 1994.
- [8] GODKIN, J.D.; BAZER, F.W.; MOFFATT, J.; SESSIONS, F.; ROBERTS, R.M. Purification and properties of a major, low molecular weight protein released by the trophoblast of sheep blastocysts at day 13-21. **J. Reprod. Fertil.** 65(1): 141-150. 1982.
- [9] GUILLOMOT, M. Cellular interactions during implantation in domestic ruminants. **J. Reprod. Fertil.** 49: 39-51. 1995.
- [10] HERNÁNDEZ, A. The development of the extremities of the placenta of the domestic sheep. University Bristol. (Tesis, M. Sc.), 82 pp. 1971.
- [11] KAULFUSS, K.H.; MAY, J.; SÜSS, R.; MOOG, U. In vivo diagnosis of embryo mortality in sheep by real-time ultrasound. **Small Rum. Res.** 24 (2): 141-145. 1997.
- [12] KERBLER, T.L.; BUHR, M.M.; JORDAN, L.T.; LESLIE, K.E.; WALTON J.S. Relationship between maternal plasma progesterone concentration and interferon-tau synthesis by conceptus in cattle. **Theriogenol.** 47: 713-714. 1997.
- [13] KO, Y.; LEE, Y.C.; OTT, T.L.; DAVIS, M.A.; SIMMEN, R.C.M.; BAZER, F.W.; SIMMEN, F.A. Insulin-like growth factors in sheep uterine fluids: Concentrations and relationship to ovine trophoblast protein-1 production during early pregnancy. **Biol. Reprod.** 45: 135-142. 1991.
- [14] LEE, G.J.; RITCHIE, M.; THOMSON, M.; MACDONALD, A.A.; BLASCO, A.; SANTACREU, M.A.; ARGENTE, M.J.; HALEY, C.S. Uterine capacity and prenatal survival in Meshian and Large White pigs. **Anim. Sci.** 60: 471-479. 1995.
- [15] LUNA, L.G. **Manual of histologic staining methods of the Armed Forces Institute of Pathology.** 3^{ra} Ed. American Registry of Pathology, Washington, DC. 258 pp. 1968.
- [16] MINITAB STATISTIC PROGRAM. Versión 7,2. 1989.
- [17] RODRÍGUEZ, J.; JIMÉNEZ, C.; HERNÁNDEZ, A. A microscopical study of uterine lining modification, binucleate cell numbers and trophoblastic development, at 14, 20 and 24 of day gestation in single and multiple pregnancies in sheep. **Small Rum. Res.** 35(2): 163-168. 2000.
- [18] RODRÍGUEZ, J.M. Mortalidad embrionaria y morfofisiología de la implantación en ovejas en condiciones de competencia intrauterina. Facultad de Medicina Veterinaria y de Zootecnia. Universidad Nacional de Colombia. Santafé de Bogotá. (Tesis M.Sc.). 107 pp. 1996.
- [19] WOODING, F.B.P. The role of the binucleate cell in ruminant placental structure. **J Reprod Fertil Suppl.** 31: 31-39. 1982.
- [20] XIE, S.; GREEN, J.; BAO, B.; BECKERS, J-F.; VALDEZ, K.E.; HAKAMI, L.; ROBERTS, R.M. Multiple pregnancy-associated glycoproteins are secreted by day 100 ovine placental tissue. **Biol. Reprod.** 57:1384-1393. 1997