

# ÁREA VASCULAR DEL ALANTOCORION OVINO: UN POSIBLE INDICADOR POST-MORTEM DE SOBREVIVENCIA EMBRIONARIA

## Ovine Allantochorionic Vascular Area: A Possible Post-mortem Indicator of Embryonic Survival

José M. Rodríguez-Márquez<sup>1</sup>, Aureliano Hernández<sup>2</sup> y Gladys Hidalgo<sup>1</sup>

<sup>1</sup>Unidad de Investigaciones en Ciencias Morfológicas (UNICIM). Facultad de Ciencias Veterinarias. Universidad del Zulia. Apartado 15252. Maracaibo 4005-A. Estado Zulia. Venezuela. E-mail: jmrodrim@net-uno.net.

<sup>2</sup>Facultad de Medicina Veterinaria y de Zootecnia, Universidad Nacional de Colombia, Bogotá, Colombia.

### RESUMEN

Con la finalidad de determinar el área vascular alantoidea (AV), expresada como porcentaje del área total del *conceptus* ovino de gestaciones normales (GN) y múltiples inducidas (GMI) en los días 20, 28 y 35 de la gestación, se utilizaron 24 ovejas divididas en 2 grupos con igual número de ovejas cada uno (GN y GMI). El grupo GMI fue sincronizado con esponjas colocadas en la vagina e impregnadas con 60 mg de acetato de medroxyprogesterona (AMP) por 13 días. Cuarenta y ocho h. antes de retirar la esponja, cada oveja recibió 1500 UI de PMSG vía i.m. Las ovejas de GN una vez que presentaron el tercer celo fueron servidas por un carnero entero (monta natural). Los animales se sacrificaron en las edades de gestación establecidas, obteniendo los tractos reproductivos, se removieron los *conceptus*, para luego tomarles fotografías y determinar el AV mediante el uso de un analizador de imágenes computarizado. Se aplicaron pruebas de correlación, t-Student y estadística descriptiva. En ningún caso el AV superó el 8% del total de área del *conceptus*. Sin embargo, aumentó drásticamente en un porcentaje cercano al 100% cada 8 días en ambos grupos. No se encontraron diferencias estadísticas ( $P > 0,05$ ) a ninguna edad entre embriones viables de las dos condiciones de preñez. Se encontraron diferencias altamente significativas ( $P < 0,01$ ) entre embriones viables y no viables en GMI, y hubo una asociación positiva altamente significativa entre el porcentaje AV y la viabilidad embrionaria los días 20, ( $r=0,78$ ;  $P < 0,01$ ); 28 ( $r=0,90$ ;  $P < 0,01$ ) y 35 ( $r=0,91$ ;  $P < 0,01$ ). El embrión puede sobrevivir con un AV escasa antes del día 35 de gestación (los promedios fluctuaron entre 1,67 y 7,03%). Independientemente de cuándo comienza el flujo sanguíneo funcional en la alantoides, está claro que la mortalidad embriona-

ria en ovinos, así como en otras especies, parece asociada con fallas en la vascularización alantoidea. Siendo así, el AV podría ser usado como una medida válida para determinar la viabilidad embrionaria post-mortem.

**Palabras clave:** Ovejas, área vascular, alantocorion, mortalidad embrionaria.

### ABSTRACT

The objective of this research was to determine allantoic vascular area (VA), expressed as the percentage of the total area of ovine *conceptus* in normal (NP) and induced multiple (IMP) pregnancies on days 20, 28 and 35 of gestation. A total of 24 ewes divided into 2 groups (NP and IMP) with the same number of animals in each were used. The IMP group was synchronized by using 60 mg of medroxyprogesterone acetate (MPA) soaked in sponges placed in the vagina for 13 days. At 48 hours before withdrawal of the sponges, each ewe was given 1500 IU of PMSG, i.m. Ewes were bred in their third heat period with a ram (natural breeding). Animals were euthanized at the above-mentioned gestational ages; afterwards their reproductive tracts were removed as well as the *conceptus*, which were photographed and their VA determined through a digital image analyzer. Data was analyzed using descriptive statistics, t-Student tests and correlation coefficient determination. VA was not greater than 8% of the total area of *conceptus*. However, AV increased drastically to a range of near 100% every 8 days in both groups. No statistically significant differences ( $P < 0.05$ ) were found at any age between viable embryos from both groups. Highly statistical significant differences ( $P < 0.01$ ) were found between viable and non viable embryos from the IMP group, and there was a highly significant positive association between AV and embryonic viability on days 20, ( $r=0.78$ ;  $P < 0.01$ ); 28 ( $r=0.90$ ;  $P < 0.01$ ) and 35 ( $r=0.91$ ;  $P < 0.01$ ). Embryos can survive despite a

scarce AV before day 35 of pregnancy (means range from 1.67 to 7.03%). Independent of when functional blood flow starts in the allantois, it is clear that embryonic mortality in sheep, as well as in other species, seems to be associated with a failure in allantoic vascularization. Thus, AV could be used as an accurate measurement to determine embryonic viability in post mortem evaluations.

**Key words:** Sheep, vascular area, allantochorionic, embryonic survival.

## INTRODUCCIÓN

El establecimiento de la vascularización a nivel de la placenta es un requisito indispensable para la sobrevivencia del embrión, más aún si tomamos en cuenta que la placenta es un órgano esencial para el establecimiento y mantenimiento de la preñez, dado que desempeña las funciones propias de los sistemas vitales del organismo. Antes de la implantación, la cual se inicia el día 15 postservicio en la oveja [8, 11], el *conceptus* es avascular [12]. La alantoides aparece hacia el día 15 de la gestación [10], y en su mesodermo espláncico se comienzan a formar los vasos sanguíneos. Sin embargo, la velocidad de la formación de vasos sanguíneos es menor que la de expansión del corion avascular, dejando así grandes áreas desprovistas de vasos sanguíneos lo cual es evidente hasta aproximadamente el día 32 de la gestación, cuando el porcentaje del área vascular del *conceptus* evidentemente ocupa en la mayoría de los casos un porcentaje considerable del mismo. Sin embargo, hay variaciones individuales en este aspecto, pues a la misma edad, el área vascular del corioalantoides es diferente cuando se comparan diferentes *conceptus* [12].

Este proceso de vascularización de la placenta es regulado por un sistema complejo de actividad e interacción entre moduladores positivos y negativos [14, 17] (factores angiogénicos y antiangiogénicos) producidos bien por la madre o por el *conceptus*.

La hipoxia predominante durante la pre-implantación y en el periodo inicial de la implantación a nivel de la interfase materno-embionaria, induce la vasculogénesis y angiogénesis de una manera indirecta, ya que es la condición hipoxica la promotora de la secreción de factores responsables (Factor de crecimiento del endotelio vascular) de estimular y/o gobernar los procesos de formación de vasos sanguíneos [23]. Existen factores que se consideran responsables de desencadenar y mantener el desarrollo vascular placentario, entre los que se encuentran algunas enzimas como metaloproteinasas de la matriz, pertenecientes a la familia de endopeptidasas que pueden degradar los componentes de la matriz extracelular. Estas enzimas son esenciales para diversos procesos invasivos como la angiogénesis [24]. Otra enzima involucrada posiblemente en la neovascularización es la triptasa que actúa como un potente factor angiogénico [2]. También se han involucrado ciertas citoquinas en el desarrollo del lecho vascular de la alantoides, mediante la ac-

ción paracrina de una variedad de factores de crecimiento polipeptídicos. Entre ellos se encuentran los factores de crecimiento fibroblásticos [25], factor de crecimiento insulínico I, factores de crecimiento transformantes [21], factor de necrosis tumoral mediado por acción de la interleuquina 8 y el factor de crecimiento fibroblástico básico [26], factor de crecimiento derivado de plaquetas, factores de crecimiento placentario [9], factor inhibidor de la leucemia, factor de crecimiento estimulante de colonias 1, revisado por Polan y col. [18], un factor conocido como factor H3 [19], el factor de crecimiento del hepatocito [16], y el de crecimiento del endotelio vascular (VEGF) considerado como uno de los factores más involucrado en el proceso de neovascularización placentaria [22]. El VEGF se ha detectado en los cotiledones, el corion y el amnios, lo cual puede significar que el VEGF juega un papel en la inducción de la angiogénesis y promoción de la permeabilidad en los microvasos de las membranas de la placenta en la oveja [5, 22]. Es un mitógeno específico de las células endoteliales, estimula la angiogénesis *in vivo*, particularmente en regiones isquémicas [4, 6], y estimula la vasculogénesis. Para que éste factor ejerza su efecto se deben expresar los dos alelos (*fik-1* y *flt-1*); la expresión de uno solo es letal [22].

Antes y después de la llegada del embrión al sitio de ubicación definitiva, se presentan una serie de cambios vasculares, considerados como los más importantes para el desarrollo de una competente interfase materno-fetal [22], de manera que se pueda asegurar la sobrevivencia embrionaria.

En el humano, la mortalidad embrionaria temprana es a menudo asociada con fallas en la vascularización coriónica [13]. En la oveja, es claro que los embriones no viables, carecen de vasos alantoides.

En trabajos anteriores, se utilizó un método de superovulación para crear condiciones de sobrepoblación que pudieran resultar para obtener embriones viables y no viables, lo cual permite la realización de estudios comparativos de *conceptus* en condiciones similares [20]. La condición de gestación múltiple permite la obtención y discriminación entre embriones viables y no viables permitiendo comparar el porcentaje de área vascular del alantocorion de embriones sometidos a condiciones intrauterinas similares.

El objetivo de esta investigación fue determinar el área vascular alantoidea en *conceptus* ovinos, y compararla entre *conceptus* viables y no viables en los días 20, 28 y 35 de la gestación.

## MATERIALES Y MÉTODOS

Se utilizaron 24 ovejas criollas, sexualmente maduras y cíclicamente sanas, las cuales se dividieron en dos grupos (G1: GN= Gestación normal y G2: GMI= Gestación múltiple inducida: TABLA I). Los animales fueron sometidos a un manejo alimenticio y sanitario adecuado.

**TABLA I**  
**ANIMALES UTILIZADOS EN EL ESTUDIO**

Grupo	Número de animales	Condición	Días del Ciclo estral ó Edad de gestación (días)
1	4	Gestación Normal	20
1	4	Gestación Normal	28
1	4	Gestación Normal	35
2	4	Gestación Múltiple	20
2	4	Gestación Múltiple	28
2	4	Gestación Múltiple	35

Total = 24.

Se les hizo seguimiento de dos ciclos estrales (CE) consecutivos con observaciones dos veces al día. El estro se detectó con la ayuda de un carnero caudoepidectomizado. Durante estos ciclos se determinaron los niveles séricos de P<sub>4</sub> diariamente por Radioinmunoanálisis (RIA), usando un kit comercial (Diagnostic Products, USA). El coeficiente promedio de variación intraensayo fue del 8,001% y, el de variación intraensayo de 8,31%.

Los animales del G2 fueron sincronizados con la colocación de una esponja intravaginal impregnada con 60 mg de acetato de medroxyprogesterona (AMP) (Depo-Provera, Upjohn, USA) por 13 días. Cuarenta y ocho h. antes de retirar la esponja los animales recibieron una aplicación de 1500 UI de PMSG (Folligon, Intervet, Holanda) (eCG) vía i.m. Con la finalidad de neutralizar el efecto secundario de la PMSG residual, se administraron 2,5 cc. de anticuerpos. contra PMSG (Neutra PMSG, Intervet, Holanda), vía i.v, el día del inicio del estro. Se programó una monta con carnero de la misma raza de las ovejas. El diagnóstico de gestación se realizó a través de la concentración de P<sub>4</sub> donde las ovejas con niveles mayores de 1,5 ng/ml posterior al día 16, se diagnosticaron como preñadas y se confirmó por ultrasonido, (Aloka, modelo: SSD-210DXII, con un transductor Aloka que emite una frecuencia de ondas de 5 MHz y una impresora SONY modelo: UP-87 OMD).

Los animales fueron sacrificados al cumplir las edades gestacionales establecidas. El sacrificio se llevó a cabo por sangría previa desensibilización eléctrica. Se obtuvieron los tractos reproductivos dentro de los dos minutos siguientes al sacrificio y se procedió a medir e incidir cada cuerno uterino longitudinalmente por la parte dorsal del mismo. Dicha incisión se realizó cuidadosamente para evitar la ruptura de las membranas extraembrionarias, inmediatamente los *conceptus* fueron removidos del útero a los que se les tomaron fotografías individuales por los lados dorsal y ventral. El área vascular de cada *conceptus* se determinó a través de fotografías tomadas a cada uno de los *conceptus* tanto por el lado dorsal como por el ventral, esta área se determinó mediante el uso de un analizador de Imágenes

(Leco 2001. USA) utilizando la orden de medición binaria de imágenes, tomando como área vascular los vasos sanguíneos sumando el área cotiledonaria. El área vascular se expresó como el porcentaje del área total del *conceptus*.

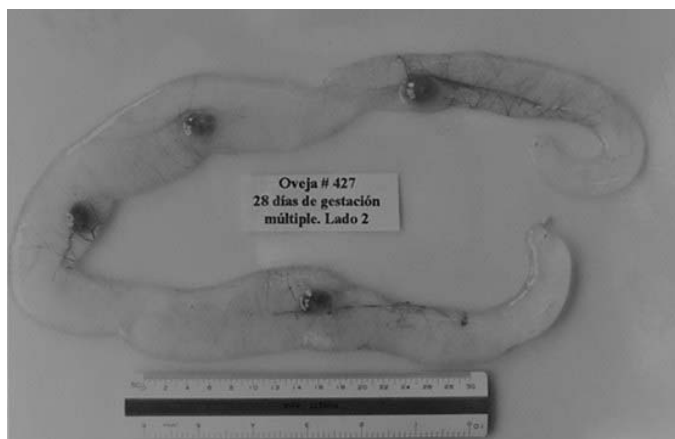
Se realizaron análisis de correlación para determinar el grado de relación entre variables, Pruebas de t-Student para comparar grupos de medias independientes, y se usó estadística descriptiva. Todos los datos fueron procesados mediante el uso de un paquete estadístico computarizado [15].

## RESULTADOS Y DISCUSIÓN

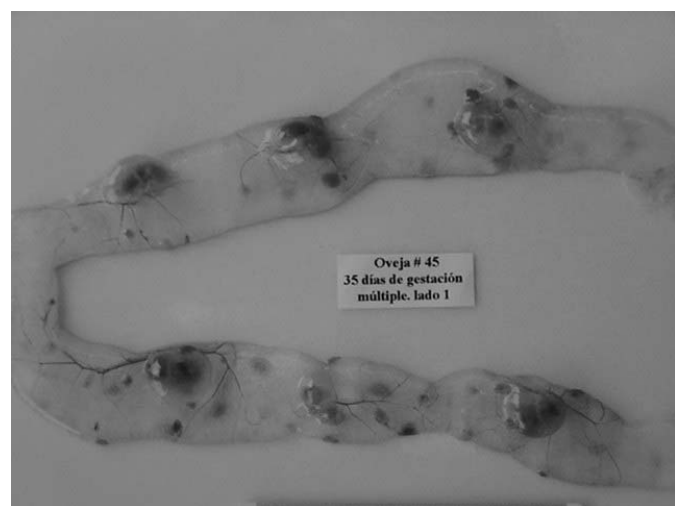
En el presente estudio, el AV no superó el 8% del área total del *conceptus* en ninguna edad ni condición de estudio. Igualmente los *conceptus* se caracterizaron por presentar extremos necróticos en todas las edades y condiciones de gestación estudiadas, lo cual coincide con lo reportado en estudios anteriores [12]. Por otro lado, no se encontró fusión de vasos sanguíneos alantoideos entre embriones bajo la condición de competencia intrauterina en los días 20 y 28 de gestación (FIGS. 1 y 2). El porcentaje de AV del *conceptus* ovino aumentó drásticamente en un porcentaje cercano al 100% cada 8 días, desde el día 20 hasta el día 35 en las dos condiciones de gestación (TABLA II; FIG. 3). Millawey y col. [14] reportan que la vascularización es mayor durante la gestación temprana en la oveja. Este crecimiento rápido de los vasos sanguíneos se daría con la finalidad de establecer una competente interfase materno-fetal provista de un gran lecho vascular [22] asegurando de esta manera la sobrevivencia embrionaria.

Al comparar el porcentaje de AV en embriones viables entre las dos condiciones de preñez, no se encontraron diferencias estadísticas significativas (P>0,05) a ninguna edad estudiada (TABLA II; FIG. 3). Así, que aún cuando en las GN la disponibilidad de espacio para un solo embrión o saco corioalantoideo es mayor en comparación con la disponible en los úteros que alojan un gran número de embriones, igualmente hay mayor proporción de AV. En tal sentido, el desarrollo vascular aparentemente depende de la influencia de factores angiogénicos, y no del espacio uterino disponible, mas aún cuando se sabe que en rumiantes la producción de factores angiogénicos iniciales está a cargo de la parte materna de la placenta, siendo este tejido el que podría dirigir la vascularización, y los factores antiangiogénicos serían producidos por el tejido placentario fetal [14], considerándose como blanco de los factores antiangiogénicos la vasculatura placentaria materna [19], inhibiendo la presentación de condiciones patológicas producto de un crecimiento capilar exagerado [7].

En este contexto, es interesante anotar que en cerdas de la raza Meishan, conocida por tener camadas muy numerosas, se acomoda un mayor número de embriones en úteros que tienen la misma longitud que los de razas europeas. Además, los *conceptus* poseen una vascularización más abundante en la raza Meishan [1].



**FIGURA 1. FOTOGRAFÍA DE CUATRO *conceptus* OVINO UNICORIÓNICOS DE 28 DÍAS DE GESTACIÓN MÚLTIPLE OBTENIDOS POR SUPEROVULACIÓN. NÓTESE LA INDEPENDENCIA DE VASOS SANGUÍNEOS ALANTOIDEOS.**



**FIGURA 2. FOTOGRAFÍA DE VARIOS *conceptus* OVINOS UNICORIÓNICOS DE 35 DÍAS DE GESTACIÓN MÚLTIPLE OBTENIDOS POR SUPEROVULACIÓN. NÓTESE QUE AÚN SE MANTIENE LA INDEPENDENCIA DE VASOS SANGUÍNEOS ALANTOIDEOS.**

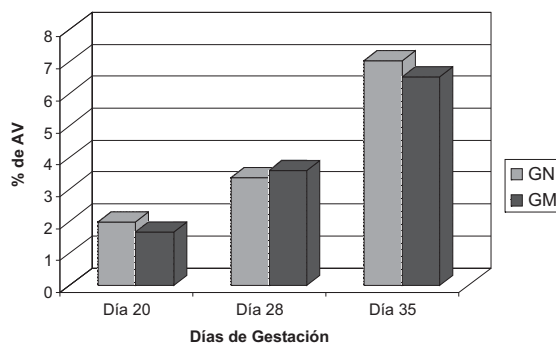
**TABLA II  
PORCENTAJE DE ÁREA VASCULAR EN *conceptus* VIABLES DE GESTACIÓN NORMAL Y MÚLTIPLE INDUCIDA ( $\bar{X} \pm EE$ )**

Variables	Gestación	
	Normal	Múltiple Inducida
Día 20	1,97% ± 0,51	1,67% ± 0,20
Día 28	3,38% ± 0,76	3,59% ± 0,35
Día 35	7,03% ± 0,47	6,53% ± 0,51

No se encontraron diferencias significativas ( $P > 0,05$ ).

Al comparar embriones viables y no viables se encontraron diferencias estadísticas altamente significativas ( $P < 0,01$ ) en cuanto al porcentaje de AV a los 20, 28 y 35 días de GMI (TABLA III; FIG. 4). Resultados estos corroborados por la asociación positiva altamente significativa ( $P < 0,05$ ) entre el porcentaje de AV y la viabilidad embrionaria en las tres edades de gestación estudiadas (día 20:  $r = 0,779$ ; día 28:  $r = 0,901$ ; y día 35:  $r = 0,913$ ), coincidiendo con lo reportado en humanos [13]. De modo que la mortalidad embrionaria en la oveja también está relacionada con fallas en la vascularización alantoidea (FIGS. 5 y 6). Por otro lado, la vascularización alantoidea se ha establecido como indicativa de viabilidad embrionaria [3, 12]. Hasta ahora no aparecen reportes en los cuales se establezcan características morfométricas que permitan evaluar la viabilidad embrionaria en estudios post-mortem. En las condiciones del presente estudio, aquellos embriones con porcentaje de área vascular a los 20, 28 y 35 días de gestación, menores o iguales a 0,348; 0,469 y 0,860 respectivamente, pueden ser considerados no viables, lo que permite postular que tal medida junto a las características de las membranas y desarrollo embrionario (peso y longitud), puede ser una medida confiable para determinar viabilidad embrionaria post-mortem.

**PORCENTAJE DE ÁREA VASCULAR (AV) EN *conceptus* VIABLES DE GESTACIÓN NORMAL (GN) Y MÚLTIPLE INDUCIDA (GMI)**



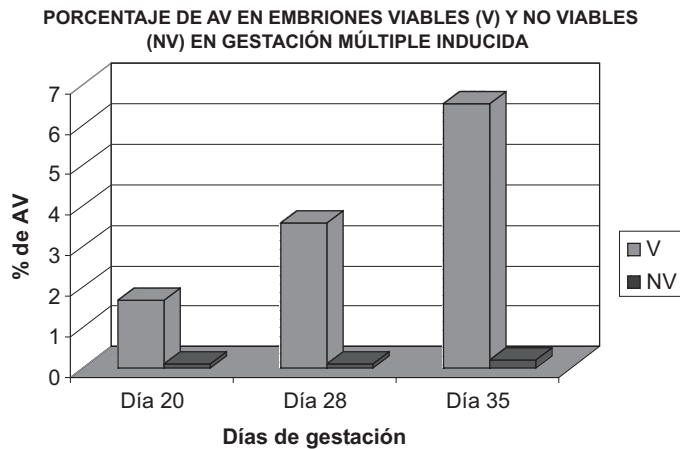
**FIGURA 3. COMPARACIÓN DEL PORCENTAJE DE AV DEL *conceptus* OVINO A LOS 20, 28 Y 35 DÍAS DE GESTACIÓN NORMAL Y MÚLTIPLE INDUCIDA.**

**TABLA III  
PORCENTAJE DE AV EN EMBRIONES VIABLES Y NO VIABLES EN GESTACIÓN MÚLTIPLE INDUCIDA ( $\bar{X} \pm EE$ )**

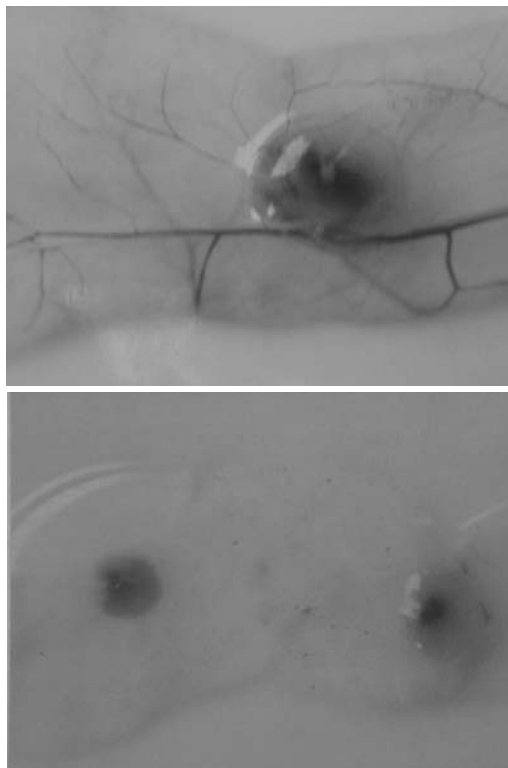
Variables	Embriones	
	Viables	No Viables
Día 20	1,67% ± 0,20 <sup>a</sup>	0,092% ± 0,06 <sup>b</sup>
Día 28	3,59% ± 0,35 <sup>a</sup>	0,087% ± 0,052 <sup>b</sup>
Día 35	6,53% ± 0,51 <sup>a</sup>	0,194% ± 0,12 <sup>b</sup>

a - b:  $P < 0,01$ .





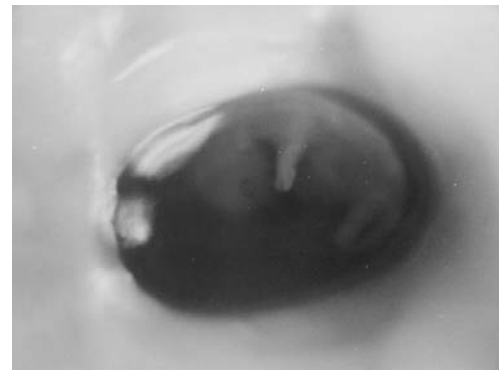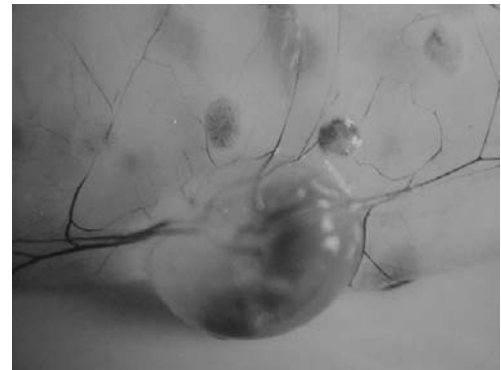**FIGURA 4. COMPARACIÓN DEL PORCENTAJE DE AV DE EMBRIONES VIABLES Y NO VIABLES A LOS 20, 28 Y 35 DÍAS DE GESTACIÓN MÚLTIPLE INDUCIDA.**



**FIGURA 5. FOTOGRAFÍAS DE EMBRIÓN OVINO VIABLE (a), Y NO VIABLE (b) DE 28 DÍAS DE GESTACIÓN MÚLTIPLE INDUCIDA OBTENIDOS POR SUPEROVULACIÓN. NÓTESE LA GRAN VASCULARIZACIÓN ALANTOIDEA QUE PRESENTA EL EMBRIÓN (a), RESPECTO AL (b).**

## CONCLUSIONES

- El porcentaje de AV del *conceptus* ovino no supera el 8% al día 35 de gestación, pero este es suficiente para mantener el embrión viable y por ende la gestación.



**FIGURA 6. FOTOGRAFÍAS DE EMBRIÓN OVINO VIABLE (a), Y EMBRIÓN NO VIABLE (b) DE 35 DÍAS DE GESTACIÓN MÚLTIPLE OBTENIDO POR SUPEROVULACIÓN. NÓTESE LA GRAN VASCULARIZACIÓN ALANTOIDEA QUE PRESENTA EL EMBRIÓN (a), RESPECTO AL (b).**

- La mortalidad embrionaria temprana en la oveja, está asociada, como en otras especies, con fallas en la vascularización alantoidea, por lo que el porcentaje de AV puede ser usado como una medida válida para evaluar viabilidad embrionaria post-mortem.
- El área vascular en *conceptus* ovinos de 20, 28 y 35 días de gestación no varió significativamente, al comparar *conceptus* de gestaciones normales con los sometidos a competencia intrauterina en gestaciones múltiples inducidas.
- Aparentemente, el embrión puede sobrevivir con un AV escasa antes del día 35 de gestación (los promedios fluctuaron entre 1,67 y 7,03%). Sin embargo, aún no se sabe cuándo comienza el flujo sanguíneo funcional en la alantoideas.
- El AV podría ser usado como una medida válida para determinar la viabilidad embrionaria post-mortem.

## AGRADECIMIENTO

Los autores quieren expresar su agradecimiento a la Universidad Nacional de Colombia, Bogotá, a Colciencias, y a la Universidad del Zulia, Maracaibo, Venezuela, por el financiamiento de esta investigación.

REFERENCIAS BIBLIOGRÁFICAS

- [1] ASHWORTH, C. J.; PICKARD, A. R.; MILLER, S. J.; FLINT, A. P. F.; DIEHL, J. R. Comparative studies of conceptus-endometrial interactions in Large White x Landrace and Meishan gilts. **Reprod. Fertil. Dev.** 9: 217-225. 1997.
- [2] BLAIRD, R.; MENG, H. Human mast cell stimulate vascular tube formation. Triptase is a novel, potent angiogenic factor. **J. Clin. Invest.** 99: 2691-2700. 1997.
- [3] BOSHER, D. P. Histological examination of serosal membranes in studies of early embryonic mortality in the ewe. **J. Reprod. Fertil.** 15: 81-86. 1968.
- [4] BROGI, E.; SCHATTEMAN, G.; WU, T.; KIM, E. A.; VARTICOVSKI, L.; KEYT, B.; ISNER, J. M. Hypoxia-induced paracrine regulation of vascular endothelial growth factor receptor expression. **J. Clin. Invest.** 97(2): 469-476. 1996.
- [5] CHEUNG, C. Y.; SINGH, M.; EBAUGH, M. J.; BRACE, R. A. Vascular endothelial growth factor gene expression in ovine placenta and fetal membranes. **Am. J. Obstet. Gynecol.** 173(3): 753-759. 1995.
- [6] DiSALVO, J.; BAYNE, M. L.; CONN, G.; KWOK, P. W.; TRIVEDI, P. G.; SODERMAN, D. D.; PALISI, T. M.; SULLIVAN, K. A.; THOMAS, K. A. Purification and characterization of a naturally occurring vascular endothelial growth factor: Placenta growth factor heterodimer. **J. Biol. Chem.** 270(13): 7717-7723. 1995.
- [7] FOLKMAN, J.; KLAGSBRUN, M. Angiogenic factors. **Science.** 235: 442-446. 1987.
- [8] GAVIRIA, M. T.; HERNÁNDEZ, A. Morphometry of implantation in sheep I. Trophoblast attachment, Modification of the uterine lining, conceptus size and embryo location. **Theriogenol.** 41(5): 1139-1149. 1994.
- [9] GLEADE, J. M.; EBERT, B. L.; FIRTH, J. D.; RATCLIFFE, P. J. Regulation of angiogenic growth factor expression by hypoxia, transition metals, and chelating agents. **Am. J. Physiol.** 268(6): 1362-1368. 1995.
- [10] GREEN, W. W.; WINTERS, L. M. Prenatal development of the sheep. **Minnesota Tech. Bull.** 169: 1-36. 1945.
- [11] GUILLOMOT, M. Cellular interactions during implantation in domestic ruminants. **J. Reprod. Fertil.** 49: 39-51. 1995.
- [12] HERNÁNDEZ, A. The development of the extremities of the placenta of the domestic sheep. University of Bristol (Tesis). Bristol, 82pp. 1971.
- [13] MEEGDES, B. H. L.; INGENHOES, R.; PEETERS, L. L. H.; EXALTO, N. Early pregnancy wastage: relationship between chorionic vascularization and embryonic development. **Fertil. Steril.** 49: 216-220. 1988.
- [14] MILLAWAY, D. S.; REDMAR, D. A.; KIRSCH, J. D.; ANTHONY, R. V.; REYNOLDS, L. P. Angiogenic activity of maternal and fetal placental tissues of ewes throughout gestation. **J. Reprod. Fertil.** 86(2): 689-696. 1989.
- [15] MINITAB STATISTIC PROGRAM. Versión 7,2. 1989.
- [16] MORISHITA, R.; NAKAMURA, S.; HAYASHI, S.; TANIYAMA, Y.; MORIGUCHI, A.; NAGANO, T.; TAJI, M.; NOHUCHI, H.; TAKESHITA, S.; MATSUMOTO, K.; NAKAMURA, T.; HIGAKI, J.; OGIHARA, T. Therapeutic angiogenesis induced by human recombinant hepatocyte growth factor in rabbit hind limb ischemia model as cytokine supplement therapy. **Hyperten.** 33: 1379-1384. 1999.
- [17] MOSES, M. A.; KLAGSBRUN, M.; SHING, Y. The role of growth factors in vascular cell development and differentiation. **Int. Rev. Cytol.** 161:1-48. 1995.
- [18] POLAN, M. L.; SIMON, C.; FRANCES, A.; LEE, B. Y.; RICHARD, L. E. Role of embryonic factors in human implantation. **Reprod. Human.** 10(2): 22-29. 1995.
- [19] REYNOLDS L. P.; REDMER, D. A. Utero-Placental Vascular Development and Placental Function. **J. Anim. Sci.**, 73: 1839-1851. 1995.
- [20] RODRÍGUEZ, J.; JIMÉNEZ, C.; HERNÁNDEZ, A. A microscopical study of uterine lining modification, binucleate cell numbers and trophoblastic development, at 14, 20 and 24 of day gestation in single and multiple pregnancies in sheep. **Small Rum. Res.** 35(2): 163-168. 2000.
- [21] SIMMEN R. C. M.; SIMMEN, F. A.; BAZER, F. W. Regulation of synthesis of uterine secretory proteins: evidence for differential induction of porcine uteroferrin and anti-leukoproteinase gene expression. **Biol. Reprod.** 44: 191-200. 1991.
- [22] TORRY, D. S.; TORRY, R. J. Angiogenesis and the Expression of Vascular Endothelial Growth Factor in Endometrium and Placenta. **Am. J. of Reprod. Immunol.** 37: 21-29. 1997.
- [23] WHEELER, T.; ELCOCK, C. L.; ANTHONY, F. W. Angiogenesis and the placental environment. **Placenta.** 16(3): 289-296. 1995.
- [24] WOJTOWICZPRAGA, S.; DICKSON, R. Matrix metalloproteinase inhibitors. **Invest New Drugs.** 15: 61-75. 1997.
- [25] WORDINGER, R. J.; SMITH, K. J.; BELL, C.; CHANG, I. F. The immunolocalization of basic fibroblast growth factor in the mouse uterus during the initial stages of embryo implantation. **Growth Factors.** 11(3): 175-186. 1994.
- [26] YOSHIDA, S.; ONO, M. Involvement of interleukin 8, vascular endothelial growth factor, and basic fibroblast growth factor in tumor necrosis factor alpha dependent angiogenesis. **Moll. Cell. Biol.** 17: 4015-4023. 1997.