

SEPTUM VAGINAL EN HEMBRAS PORCINAS DE SACRIFICIO

Vaginal Septum in Slaughtered Sows

Diana Paola Aristizabal Rivera¹, Victoria Eugenia Bermúdez Muñoz¹, Germán Gómez Londoño² y Francisco Henao²

¹Asistente de Investigación. ²Facultad de Ciencias Agropecuarias, Universidad de Caldas.
A.A 275, Manizales, Colombia. E-mail: fhenao@cumanday.ucaldas.edu.co.

RESUMEN

En la Central de Sacrificio de Manizales, Colombia, se realizó la evaluación postmortem de 12.115 tractos reproductivos de hembras porcinas (07/04/97 – 13/03/2000). El principal hallazgo morfológico encontrado fue el septum vaginal (1.528 casos), representando el 61,88% del total de alteraciones evidenciadas y el 12,6% del total de tractos evaluados. El septum se ubicó en todos los casos en la unión vestíbulo vaginal de hembras nulíparas. La mayoría de estas alteraciones (99,78%) presentaron un grosor inferior a 11 mm; y en un 96,04% tuvieron dirección dorso-ventral. En 1.302 casos 85% el septum se encontró solo, y en 226 casos (15%), asociado con otras alteraciones. La asociación más frecuente fue con el quiste parasalpingeo, en 159 casos (10,40% de las cerdas con septum vaginal). El origen de esta alteración tiene relación con posibles defectos genéticos en la fusión de los túbulos Mullerianos, y sus principales consecuencias son: dificultad en la cópula, distocia por tejidos blandos y problemas de higiene en el tracto genital.

Palabras clave: Porcino, genital, septum vaginal.

ABSTRACT

An evaluation of 12,115 reproductive tracts of sows was carried out (07/04/97 – 13/03/2000) at the Manizales's Central slaughter house (Colombia). The main alteration found was the vaginal septum (1,528 cases), representing 61.9% out of all alterations and 12.6% out of total tracts evaluated. All vaginal septum cases were found in the vaginal vestibule junction of gilts. Most vaginal septa (99.78%) were lower than 11 mm thick and 96.04% had dorso-ventral direction. Vaginal septum was found alone (85%) or associated to other alterations (15%), being the parovarian cyst the most important, observed in 159 cases (10.40%). This alteration is probably attributed to genetic errors in the fusion of the Mullerian tubules and its

main consequences might be: troubles in copulation, dystocia at delivery and hygienic disturbances in the genital tract.

Key words: Porcine, genitals, vaginal septum.

INTRODUCCIÓN

En la cerda los ductos paramesonérficos intervienen en la formación de los cuatro quintos craneales de la vagina [16], mientras que el seno urogenital es el responsable de la formación del quinto caudal y del vestíbulo vaginal [22]; esto coincide con lo descrito en humanos por Brenner y col. [2] y Deppisch [6]. En el inicio del desarrollo embriológico de la vagina, los ductos paramesonérficos se aproximan en la línea media, se fusionan y, en el día 40 de la gestación en la cerda, alcanzan el seno urogenital [16]. El punto de unión entre los ductos paramesonérficos y el seno urogenital es denominado tubérculo de Muller. Más adelante desaparece el septum formado al momento de la fusión de los dos conductos mullerianos, contribuyendo a la formación del canal útero-vaginal; luego ocurren la formación y el alargamiento de un esbozo vaginal denominado placa vaginal, que es una masa sólida de epitelio estratificado que crece en dirección craneal hacia el útero, reemplazando el epitelio cuboidal o mulleriano; posteriormente se produce degeneración de sus células centrales, formando un lumen para así completarse la canalización útero-vaginal [2, 6, 13, 18, 33].

El septum vaginal puede ser longitudinal o transversal. El origen embriológico de cada una de estas modalidades es diferente, el primero ocurre por ausencia total de fusión o por fusión incompleta de los conductos de Muller, o debido a una falla en la reabsorción del septum formado por dicha fusión [9, 23, 25]. El origen del transversal, es descrito por Faerber y Hurwitz [8]; Rock y col. [24]; y Schlaff [23] y, Galifer [9], como una alteración en la fusión vertical entre los conductos mullerianos o paramesonérficos con el seno urogenital; el tabique sería el resultado de ausencia de canalización de la placa va-

ginal o de una interposición de tejido mesodérmico al nivel de la unión mullerosinusal.

La estructura histológica de los tabiques vaginales se caracteriza por poseer un estroma de tejido conectivo fibroso en cuyo seno se aprecian numerosos vasos y elementos glandulares [2, 33]. Según la clase de epitelio que recubre el estroma, los septum vaginales se dividen en dos tipos histológicos: los septum Bimalpínges, recubiertos en ambas caras por epitelio estratificado plano, similar al epitelio normal de la vagina y, los septum Biepiteliados, recubiertos en su cara craneal por epitelio cilíndrico (Mulleriano) y en su cara caudal por epitelio estratificado plano [9, 22, 26].

Las manifestaciones clínicas del tabique vaginal transversal en mujeres, dependen de si éste es o no perforado: En el caso del septum vaginal transversal perforado o incompleto, la paciente puede ser asintomática o manifestar oligomenorrea, dismenorrea, irregularidades menstruales, leucorrea, dispareunia, distocia por tejidos blandos y en algunos casos, infertilidad [9, 28, 33]. Cuando el tabique vaginal es imperforado o completo, puede ser detectado durante la infancia por la presencia de hidrocolpos, produciendo compresión de órganos internos. Durante la pubertad se ha encontrado también hidrocolpos o hematómetra posterior a la menarquía, en este caso la paciente presenta amenorrea, dolor abdominal cíclico bajo y dispareunia [7, 31].

Simon y col. [27] afirman que el desempeño reproductivo de las mujeres que presentan defectos mullerianos es pobre. Sin embargo, otros autores como Deppisch [6], Cunliffe – Beamer y Feldman [5], Buttram y Gibbons [4], Beyth y Mor–Yosef [1], Buttram [3], Galifer [9], Duarte [7] y Root y col. [25] señalan que la presencia de septum vaginal puede provocar reducción en la fertilidad por dificultad en la cópula, distocia por tejidos blandos al momento del parto y problemas de higiene, más que esterilidad, sí la paciente cuenta con un útero normalmente desarrollado. Root y col. [25] observaron en perras, que las manifestaciones clínicas asociadas al tabique vaginal longitudinal, se limitaron al tracto genitourinario; la mayoría presentaron dificultades durante la monta, dispareunia, algunas mostraron incontinencia urinaria y disuria durante el estro; además se encontraron reportes de infertilidad, vaginitis recurrente y distocia por tejidos blandos.

Aunque embriológicamente el origen de las anomalías mullerianas es bien conocido, su causa no lo es, en especial los factores genéticos, que podrían intervenir en la aparición de estas anomalías, no han sido claramente descritos [30]. Suidan y Azoury [28], afirman que el septum vaginal transversal, puede involucrar un gene autosómico recesivo. Estudios más recientes como los realizados por Verp y col. [30] y Golan y col. [10], enfatizan que las anomalías congénitas del sistema mulleriano, entre ellas la fusión mulleriana incompleta, generalmente están asociadas con etiología multifactorial. Rock y Schlaff [23] describen un posible origen teratogénico para el tabique vaginal transversal, debido a una exposición in-

útero al Dietil estil bestrol (DES), utilizado por mujeres hasta los años setenta para inducir a abortos y en casos de pobre historia obstétrica; esto coincide con el reporte hecho por Brenner y col. [2], a partir de un estudio donde muestran al DES como posible causa de tabique vaginal transversal en la descendencia femenina de madres que han ingerido este medicamento durante la gestación. Sin embargo, otros autores como Buttram y Gibbons [4], sólo le atribuyen a la administración del DES, malformaciones congénitas de tipo uterino y cervical.

En humanos el septum vaginal se ha encontrado asociado con un gran número de anomalías en los diferentes sistemas corporales; con frecuencia se han observado asociaciones dentro del mismo sistema reproductor [3, 21, 30]. También se describen coincidencias con anomalías en los sistemas: urinario [10, 20]; gastrointestinal, músculo esquelético y cardíaco [21].

El aumento en la presentación de septum vaginal como hallazgo en cerdas de sacrificio, la escasa literatura que profundiza sobre el tema, y la inclusión de esta alteración en el grupo de alteraciones congénitas, ha incentivado la necesidad de realizar investigación en este campo. El objetivo del presente estudio fue determinar la frecuencia de presentación del septum vaginal, en cerdas sacrificadas en un matadero de la región Centro-occidental de Colombia y establecer las características morfológicas básicas de las lesiones encontradas. Esto permitirá en estudios posteriores determinar sus posibles efectos o consecuencias en el desempeño reproductivo de las cerdas.

MATERIALES Y MÉTODOS

El presente estudio se realizó en la Central de Sacrificios de Manizales Ltda, Colombia, durante el período comprendido entre el 7 de Abril de 1997 y el 13 de Marzo del 2000, y consistió en la evaluación postmortem de 12.115 tractos reproductivos de igual número de cerdas. La edad de los animales estudiados fue igual o mayor a seis meses, todos eran procedentes de cruzamientos comerciales, y sin anamnesis clínica conocida. Los tractos reproductivos fueron identificados y retirados de la canal, inmediatamente después del sacrificio. Sobre una mesa de acero inoxidable ubicada en la sala de evisceración se llevó a cabo el examen macroscópico de los órganos genitales, en el orden siguiente: ovarios, mesoovarios, oviductos, mesosalpinx, cuernos, cuerpo uterino, cérvix, vagina, y vulva. La evaluación de cada estructura tomó en consideración: el tamaño, la consistencia, la coloración y la presencia de anomalías morfológicas de cualquier índole. Para visualizar el interior de la vagina fue empleado un espéculo de uso humano, y en las vaginas con septum vaginal se hizo un corte longitudinal desde la vulva hasta el cervix para facilitar su valoración. Las cerdas que presentaron septum vaginal fueron registradas en una planilla que contenía: las medidas del septum, la dirección del mismo, la condición reproductiva del animal (núlpara, múltipara, gestante), la procedencia y el propie-

tario. Los órganos genitales de 50 cerdas con septum vaginal fueron fijados en formol al 10% y luego llevados al Laboratorio de Histopatología de la Universidad de Caldas para evaluación histopatológica y estudio fotográfico. Las muestras fueron procesadas siguiendo la técnica de inclusión en parafina y coloración Hematoxilina–Eosina reportada por Valero [29]. La información colectada fue sometida a análisis estadístico de tipo descriptivo.

RESULTADOS Y DISCUSIÓN

De las 12.115 hembras porcinas evaluadas, 2.469 (20,37%) presentaron alteraciones genitales de diversa índole. La alteración más frecuente fue el septum vaginal, encontrado en 1.528 cerdas (61,88%), todas nulíparas. En 226 casos (15%), los septum vaginales se presentaron asociados con otras alteraciones: 159 casos (70,35%) con quiste parasalpingeo, siendo ésta la asociación hallada con mayor frecuencia, seguida por la estrechez vestibular la cual se observó en 23 cerdas (10,17%). En menor proporción fueron observadas otras asociaciones, tales como: estrechez vulvar (4,86%), quiste folicular (3,09%), pólipo vaginal (3,21%), hipoplasia ovárica (1,32%), salpingitis (0,88%), aplasia ovárica (0,44%) y útero fibrosado (0,44%). Además se encontraron animales con más de una alteración asociada al septum vaginal, de las cuales las más observadas fueron quiste parasalpingeo y estrechez vestibular, en 6 individuos, y quiste parasalpingeo y estrechez vulvar, en 5 individuos TABLA I.

Los septum vaginales encontrados, en su mayoría (96,04%), tuvieron dirección dorso ventral y localización craneal al orificio uretral externo, en la unión vagino vestibular. Ocasionalmente presentaron dirección latero-lateral (2,59%) y dorso-lateral (1,35%).

Los septum vaginales variaron desde un delgado hilo de tejido bisectando sólo el orificio vaginal, a una gruesa banda de tejido extendida cranealmente dentro de la vagina; esto coincide con lo reportado en ratones por Cunliffe-Beamer y Feldman [5], en caninos por Root y col. [25] y en porcinos por Henao y col. [15]. En la mayoría de los casos (90,94%) se observó un solo tabique FIG. 1, sin embargo en algunas ocasiones se observaron 2 o más tabiques delgados en el interior de la vagina.

El grosor de los tabiques vaginales fue medido en 873 casos, de los cuales 871 (99,78%) resultaron con un espesor inferior a 11 mm, sólo el 0,22% de los casos presentaron medidas superiores a éste, TABLA II.

En todos los casos (50) evaluados microscópicamente, el septum vaginal se observó como un estroma formado por tejido conectivo laxo con gran cantidad de fibroblastos y fibras colágenas, pequeños capilares y en algunas partes con infiltración por células linfocitarias, coincidiendo con la descripción histológica realizada en humanos por Brenner y col. [2] y Wernof y col. [33]. El estroma del septum se encontró recubierto

en ambas caras por epitelio estratificado plano con pequeñas invaginaciones semejantes al epitelio vaginal normal; según Galifer [9] esta conformación epitelial le da al septum la denominación de Bimalpíngie FIG.2. Estudios realizados en ratones por Cunliffe-Beamer y Feldman [5] muestran que, a diferencia de los estudios antes mencionados, el epitelio que recubría los septum vaginales era de tipo escamoso estratificado queratinizado. Dentro del estroma conjuntivo del septum, se observaron fibras musculares lisas mezcladas con tejido fibroelástico, este hallazgo histológico coincide con los reportes realizados por Brenner y col. [2] y Suidan y Azoury [28] en humanos y Henao y col. [15] en cerdas. Shire [26], diferencia el septum vaginal de una duplicación de vagina por la ausencia de músculo en la estructura central del septum, afirma sin embargo, que un septum vaginal parcial representa en algunas ocasiones, una forma incompleta de duplicación vaginal. Para Brenner y col. [2], la presencia de estas fibras musculares lisas en el estroma del septum, podrían sugerir que una falla en la fusión de los ductos müllerianos participa en la formación del septum vaginal FIG.3.

Con respecto a las alteraciones asociadas con el septum vaginal, como puede observarse en la TABLA I, de los 1528 casos de septum vaginales hallados en este estudio, 226 (15%) se encontraron asociados a otras alteraciones, todas dentro del mismo tracto reproductivo, lo cual coincide con las descritas por Henao y col. [15] quienes encontraron asociación del septum vaginal con quiste paraovárico, quiste folicular y útero fibrosado (12, 2 y 2 casos respectivamente). Nomura y col. [17], señalan la asociación de septum vaginal con atresia vaginal y piómetra en una gata. De igual manera, en humanos el septum vaginal longitudinal ha sido asociado frecuentemente con anomalías dentro del mismo tracto genital, como: vagina doble, útero didelfo, útero bicorne, útero septado [3, 30]. El septum vaginal transversal se encontró asociado con atresia bilateral de trompas de falopio y ovarios normales [21] y en un caso con anovulación [1]. Los defectos en el desarrollo del sistema mülleriano en humanos, son con frecuencia asociados con anomalías del tracto urinario, debido muy probablemente al desarrollo embriológico común y a su proximidad anatómica [10]. Las anomalías del tracto urinario asociadas más comúnmente al septum vaginal transversal son: incontinencia urinaria, ureter ectópico con riñón hipoplásico, hidronefrosis y fístula vesicovaginal [21]. El septum vaginal longitudinal con formación de doble vagina está en la mayoría de los casos asociados con agenesia renal unilateral [10, 20]. Malformaciones de los sistemas gastrointestinal, musculoesquelético y cardíaco, han sido con menor frecuencia asociadas al septum vaginal; dentro de este grupo de anomalías han sido reportados: ano imperforado, malrotación del intestino, malformación de la espina lumbar e hipoplasia y raramente coartación de la aorta y defecto septal atrial [21]. Existen también reportes de escoliosis congénita con sindactilia e hipoplasia hemicorporal [20]. Debido a que en el presente estudio sólo se realizó la evaluación de los tractos reproductivos de las

TABLA I
ASOCIACIONES DE SEPTUM VAGINAL CON OTRAS ALTERACIONES HALLADAS EN CERDAS DE SACRIFICIO EN LA CENTRAL DE SACRIFICIO DE MANIZALES, COLOMBIA, ENTRE EL 7-04-1997 Y EL 14.-03-2000

Asociación de septum vaginal con:	N° de Casos	Tasa proporcional sobre total de cerdas con anomalías asociadas al septum vaginal	Tasa proporcional sobre cerdas con septum vaginal
Quiste parasalpingeo	159	70,35	10,40
Estrechez vestibular	23	10,17	1,50
Estrechez vulvar	11	4,86	0,71
Quiste folicular	7	3,09	0,45
Pólipo vaginal	5	2,21	0,32
Hipoplasia ovárica	3	1,32	0,19
Salpingitis	2	0,88	0,13
Aplasia ovárica	1	0,44	0,06
Utero bicollis	1	0,44	0,06
Utero fibrosado	1	0,44	0,06
Quiste parasalpingeo y estrechez vestibular	6	2,65	0,39
Quiste parasalpingeo y estrechez vulvar	5	2,21	0,32
Estrechez vestibular y estrechez vulvar	1	0,44	0,06
Utero unicornis y quiste parasalpingeo	1	0,44	0,06
Total	226	100	14,71

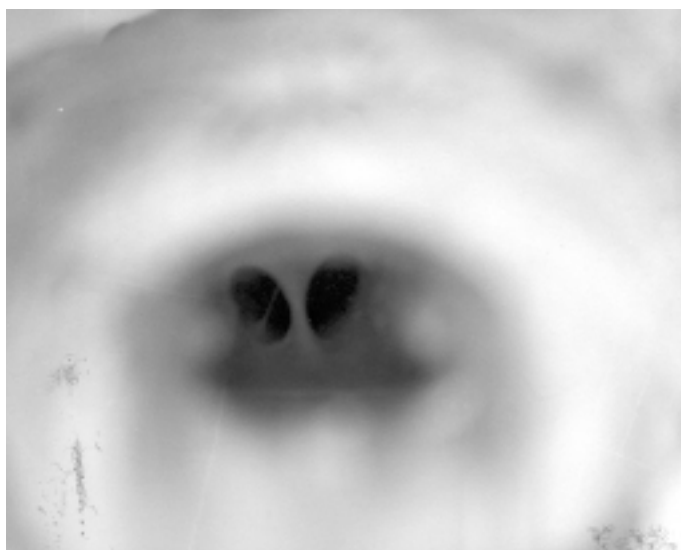

FIGURA 1. ASPECTO MACROSCÓPICO DE UN SEPTUM VAGINAL TRANSVERSO EN UNA CERDA.

cerdas, no es posible descartar la existencia de anomalías asociadas al septum vaginal en otros sistemas corporales.

Existen pocos reportes sobre el hallazgo de este tipo de alteración vaginal en especies animales; entre ellos cabe men-

cionar los realizados por Cunliffe-Beamer y Feldman [5] en ratones, Henao y col. [15], en cerdas, Nomura y col. [17] en una gata y por Root y col. [25] en perras.

Es importante resaltar que la frecuencia en la presentación de vaginas tabicadas aparentemente se ha incrementado con respecto a trabajos similares realizados anteriormente en la Central de Sacrificio de Manizales, Colombia, como el de Gómez y Marín [12], quienes encontraron un solo caso de septum vaginal y Henao y col. [15] que lo reportaron en el 5,89% de las cerdas examinadas, cifra que comparada con los resultados del presente estudio muestra un aumento del 6,72% en la frecuencia de presentación del septum vaginal en hembras porcinas de sacrificio.

Otros trabajos realizados sobre tractos genitales de hembras porcinas de sacrificio como los de Gómez [11], Heinenon y col. [14], Pereira y col. [19], Viswanath y col. [31], Warnick y col. [32], y Wiggins y col. [34], no reportaron el hallazgo de septum vaginal en los tractos genitales evaluados.

CONCLUSIONES

1. El septum vaginal es la alteración genital más frecuente (12,6%) en las hembras porcinas sacrificadas en la Central de Sacrificio de Manizales, Colombia.

TABLA II
GROSOR DEL SEPTUM VAGINAL EN CERDAS
DE SACRIFICIO EN LA CENTRAL DE SACRIFICIO
DE MANIZALES, COLOMBIA, ENTRE EL 7-04-1997
Y EL 14-03-2000

Grosor (mm)	Casos	
	Nº	%
0,5 – 1,0	454	52
1,01 – 1,5	14	1,6
1,51 – 2,0	189	21,64
2,01 – 2,5	6	0,68
2,51 – 3,0	99	11,34
3,01 – 3,5	7	0,80
3,51 – 4,0	47	5,38
4,01 – 4,5	1	0,11
4,51 – 5,0	31	3,55
5,01 – 5,5	1	0,11
5,51 – 6,0	9	1,03
6,51 – 7,0	3	0,34
7,51 – 8,0	2	0,22
9 – 11	8	0,91
15 – 20	2	0,22
Total	873	100

2. El septum vaginal se presentó únicamente en cerdas nulíparas.

3. El quiste parasalpingeo es la alteración que se encuentra con mayor frecuencia (70,35%) asociada con el septum vaginal.

4. Los septum vaginales encontrados, se presentaron en su mayoría (96,04%) en dirección dorso-ventral.

5. La influencia genética en la presentación de septum vaginal en cerdas, aún no ha podido ser establecida con claridad, sin embargo, su alta tasa de presentación en una área reducida como la de Manizales, permite suponer que existen factores genéticos asociados a su presentación.

RECOMENDACIONES

Es importante la realización de un estudio genético en explotaciones porcícolas donde se presente el septum vaginal, en el cual se investigue el modo de herencia de esta anomalía y su efecto en el comportamiento reproductivo y productivo de la pira.

Debido a que en humanos el septum vaginal se presenta asociado con alteraciones en otros sistemas orgánicos, es necesario realizar un trabajo que permita establecer estas asociaciones en las cerdas.

En futuros estudios sobre este tema es deseable registrar el genotipo exacto de las cerdas para relacionarlo con la presentación del septum vaginal.

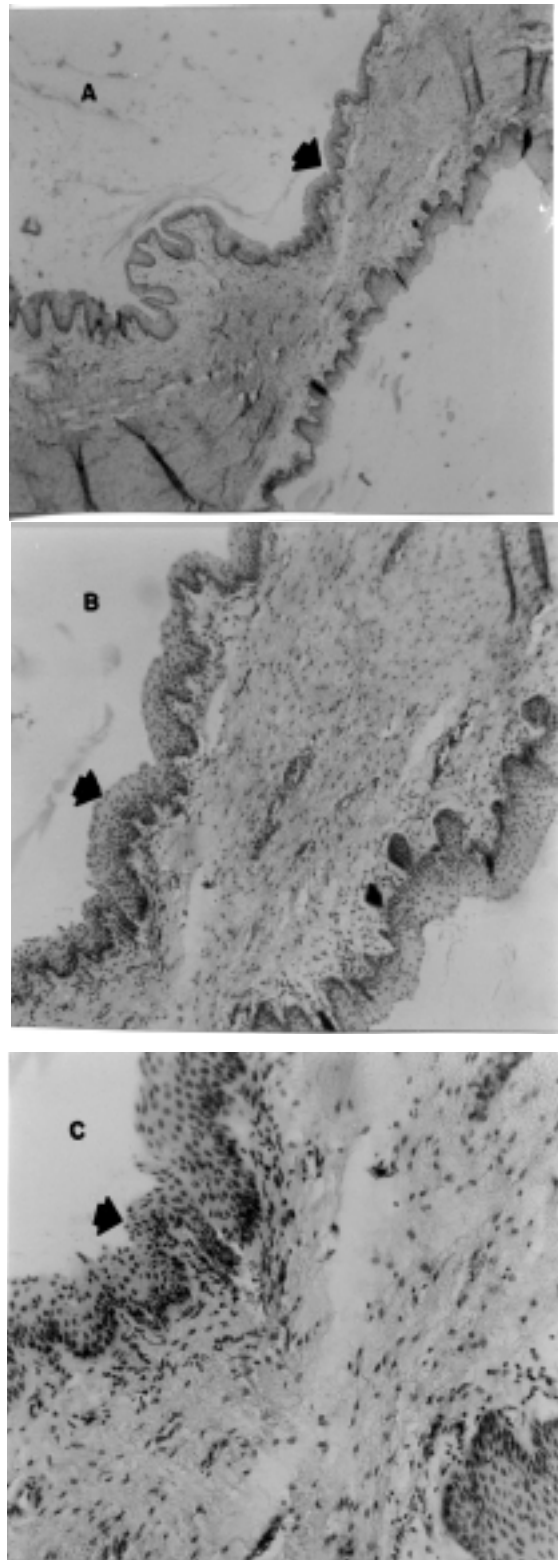


FIGURA 2. MICROFOTOGRAFÍAS DE UN SEPTUM VAGINAL DE CERDA. LAS FLECHAS SEÑALAN EL EPITELIO ESCAMOSO ESTRATIFICADO. ENTRE LAS DOS CUBIERTAS EPITELIALES SE PUEDE APRECIAR EL ESTROMA Y SU VASCULARIZACIÓN. H&E. AUMENTO ORIGINAL: (A) 4X, (B) 10X. Y (C) 40X.

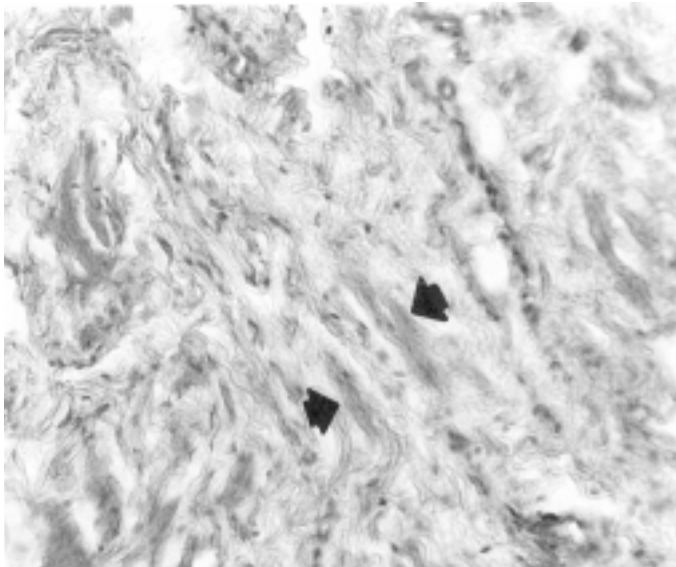


FIGURA 3. MICROFOTOGRAFIA DE UN SEPTUM VAGINAL DE UNA CERDA. LA FLECHA SEÑALA FIBRAS MUSCULARES. H&E. AUMENTO ORIGINAL 100X.

AGRADECIMIENTO

Los Autores agradecen el apoyo brindado por la Vicerrectoría de Investigaciones y Postgrados de la Universidad de Caldas.

REFERENCIAS BIBLIOGRÁFICAS

- [1] BEYTH, Y.; MOR-YOSEF, S. Combined medical and surgical treatment for transverse vaginal septum associated with anovulation. **Fertil. steril.** 37(5): 704-706. 1982.
- [2] BRENNER, P.; SEDLIS, A.; COOPERMAN, H. Complete Imperforate Transverse vaginal septum. **Obstet. Gynecol.** 25(1): 135-138. 1965
- [3] BUTTRAM, V.C. Mullerian anomalies and their management. **Fertil. Steril.** 40(2): 159-163. 1983
- [4] BUTTRAM, V.C.; GIBBONS, W.E. Mullerian anomalies: a proposed classification (an analysis of 144 cases). **Fertil. Steril.** 32(1): 40-46. 1979
- [5] CUNLIFE-BEAMER, T.L.; FELDMAN, D.B. Vaginal septain mice: Incidence, inheritance and effect on reproductive performance. **Lab. Anim. Scienc.** 26(6): 895-898. 1976.
- [6] DEPPISCH, L.M. Transverse vaginal septum, histologic and embriologic considerations. **Obstet. Gynecol.** 1972, 39(2): 193-198. 1972
- [7] DUARTE, A. Tabique vaginal transverso. **Rev. Colomb. Obstet. Ginecol.** 44(3): 237-240. 1993.
- [8] FAERBER, E.N.; HURWITZ, C.H. Transverse vaginal septum. **Br. J. Radiology.** 45(537): 696-697. 1972.
- [9] GALIFER, R.B. Les malformations útero – vaginales. **Pediatric.** 47: 379-390. 1992.
- [10] GOLAN, A.; LANGER, R.; BUKOVSKY, I.; CASPI, E. Congenital anomalies of the mullerian system. **Fertil. Steril.** 51(5): 747-754. 1989.
- [11] GÓMEZ, L.J. Trastornos reproductivos en hembras porcinas de sacrificio. **Revista Colombiana de Ciencias Pecuarias.** 4(1-2): 9-35. 1982.
- [12] GOMEZ, G.; MARIN, M. Evaluación del estado reproductivo de cerdas de sacrificio. Tesis para optar al título de Médico Veterinario Zootecnista, Universidad de Caldas. Manizales, Colombia. 1985.
- [13] GROWDON, W.A. Embriología y malformaciones congénitas del aparato genital femenino. EN: Hacke, N.F.; MOURE, J.G. (Eds.), **Compendio de Ginecología y Obstetricia.** Interamericana McGraw Hill. Los Angeles, California. 279-304. 1988.
- [14] HEINONEN, M.; LEPPÄVOURI A.; PYÖRÄLÄ, S. Evaluation of reproductive failure of female pigs based on slaughterhouse material and herd record survey. **Anim. Reprod. science.** 52: 235-244. 1998.
- [15] HENAO, F.; GÓMEZ, G.; GIRALDO, U.; GÓMEZ, W.; ECHEVERRY, L.E. Alteraciones congénitas en genitales de hembras porcinas. **Revista del Departamento de Sistemas de Producción.** 10(1): 3-16. 1999.
- [16] INOMATA, T.; INOVE, S.; SUGAWARA, H.; KAJIHARA, H.; KAJIHARA, H., SHINOMIYA, T., WAGUI, I.; NINUMIYA, H.; OSHIDA, T., SHIRAI, M.; HASHIMOTO, Y. Development changes in paramesonephric and mesonephric ducts and the external genitalia in swine fetuses during sexual differentiation. **Jpn. J. Vet. Sci.** 55(3): 371-378. 1993.
- [17] NOMURA, K.; KOREEDA, T.; KAWATA, M.; SHIRAI, V. Vaginal atresial with transverse vaginal septum in a cat. **J. Vet. Med. Science.** 59(11): 1045-1048. 1997.
- [18] PATTEN, M.B. **The embriology of the pig.** The Blakiston Company. Second edition Philadelphia. 203 pp. 1944.
- [19] PEREIRA, J.C.; GUIMARAENS, M.A.; VIEIRA, R.J.; CHOW, L.A. Defectos congénitos nos Animais Domesticos: II. Útero unicorno e Duplicacao Parcial de corno uterino en Porcas. **Arquiasa Brasileiro de Medicina Veterinaria y Zootecnia.** 35(4): 497-503. 1983.
- [20] PINSONNEAULT, O.; GOLDSTEIN, D.P. Obstructing malformations of the uterus and vagina. **Fertil. Steril.** 44(2): 241-247. 1985.
- [21] POLASEK, P.M.; ERICKSON, L.D.; STANHOPE, C.R. Transverse vaginal septum associated with tubal atresia. **Mayo Clin Proc.** 70: 956-968. 1995.

- [22] PRIEDKALNS, J. Sistema reproductor femenino. En: Dellman, H.D.; Brown, E.M. (Eds.), **Histología Veterinaria**. Editorial Acribia Zaragoza, España: 343-372. 1976.
- [23] ROCK, J.A.; SCHALFF, W.D. **The Obstetric consequences of uterovaginal anomalies**. **Fertil. Steril.** 43(5): 685-692. 1985.
- [24] ROCK, J.A.; ZACUR, H.A.; DLUGI, A.M.; JONES, H.W.; TE LINDE, R.W. Pregnancy succes following surgical correction of imperforate hymen and complete transverse vaginal septum. **Obstet. Gynecol.** 59(4): 448-451. 1981.
- [25] ROOT, M.V.; JOHNSTON, S.D.; JOHSTON, G.R. Vaginal sptain dogs: 15 cases (1983-1992). **J. Am. Vet. Med. Ass.** 206(1): 56-58. 1995.
- [26] SHIRE, J.G.M. Studies on the inheritance of vaginal septain mice, a trait with low penetrance. **J. Reprod. Fertil.** 70: 333-339. 1984.
- [27] SIMON, C.; MARTINEZ, L.; PARDO, F.; TORTAJADA, M.; PELLICER, A. Mullerian detects in women with normal reproductive outcome. **Fertil. Steril.** 56(6): 1192-1193. 1991.
- [28] SUIDAN, F.G.; AZOURY, R.S. The transverse vaginal septum: A clinicopathologic evaluation. **Obstet. Gynecol.** 54(3): 278-283. 1979.
- [29] VALERO, G. Diagnóstico Veterinario: **Requisitos, interpretación, ventajas y desventajas de técnicas diagnósticas**. Sociedad de Patólogos Veterinarios. A.C. México D.F.: 18-27. 1993.
- [30] VERP, M.S.; SIMPSON, J.L.; ELIAS, S.; CARSON, S.A.; SARTO, G.E.; FEINGOLD, M. Heritable aspects of uterine anomalies. I. Three familial aggregates with Mullerian fusion anomalies. **Fertil. Steril.** 40(1): 80-85. 1983.
- [31] VISWANATH, K.S.; RAMARAO, P.; SASTRY, G.A. A note on pathoanatomy of female genital tract of pigs. **Indian. J. Anim. Sci.** 49(10): 868-871. 1979
- [32] WARNICK, A.C.; GRUMMER, R.H.; CASIDA, L.E. The nature of reproductive failuresin repeat – breeder sows. **J. Anim. Sci.** 8: 569-577. 1949.
- [33] WENOF, M.; REYNIK, J.V.; NOVENDSTERN, J.; CAS-TADOT, M.J. Transverse vaginal septum. **Obstet. Gynecol.** 54(1): 60-64. 1979.
- [34] WIGGINS, E.L.; CASIDA, L.E.; GRUMMER, R.H. The incidence of female genital abnormalities in swine. **J. Anim. Sci.** 9: 271-276. 1950.