

USO DE ULTRASONOGRAFÍA MODO B EN TIEMPO REAL PARA DIAGNÓSTICO PRECOZ DE GESTACIÓN EN LA CERDA

Use of Real-Time Ultrasound for Early Pregnancy Diagnosis in the Sow

William Mejía Silva¹, Robert Cruz Arambulo², Derwin Calatayud Marques¹, Gonzalo León⁴ y Armando Quintero-Moreno³

¹Producción y Patología Porcina. ²Radiología e Imagenología. ³Fisiología de la Producción Animal. Facultad de Ciencias Veterinarias, Universidad del Zulia, Apartado 15252. Maracaibo, Edo. Zulia, Venezuela.

⁴Empresa Proporca, C. A. E-mail: arquin@cantv.net

RESUMEN

La técnica de Ultrasonografía en tiempo real fue evaluada para determinar la detección de preñez en 232 cerdas multiparas y nulíparas de varias razas. La exploración como diagnóstico de preñez fue realizada en la pared ventral abdominal (derecha e izquierda) usando un equipo de ultrasonografía portátil con un transductor lineal electrónico mini convexo de 5,0 y de 7,5 MHz. Las cerdas fueron examinadas de pie en sus jaulas de gestación a los 18, 19, 20, 21, 22 y 23 d después del servicio (2 inseminaciones artificiales por cerda). La sensibilidad de la prueba fue de 92,9% a los 18 y 19 días después de la inseminación y un 98,3% a los 22 y 23 d. La especificidad de la prueba fue menor (50%, 18 y 19 d después de la inseminación) y alcanzo un 100% a partir a los 22 d. De las 232 cerdas diagnosticadas preñadas, 212 parieron y se observó aborto en 1 de ellas; 19 cerdas (8,18%) retornaron en estro, de las cuales 10 oscilaron entre los 18 y 25 d, 6 entre 25 y 35, 1 entre los 36-45 y 2 cerdas superaron los 45 d posteriores a la inseminación artificial. Seis cerdas (2,58%) fueron diagnosticadas falso positivo, lo cual pudo ser debido a una mortalidad embrionaria. Ocho cerdas (3,44%) fueron diagnosticadas falso negativo entre los 18 y 22 d post servicio, lo cual se relacionó a hembras con presencia de pocos embriones en su útero (>4 y <10). Estos resultados nos permiten concluir que la ultrasonografía en tiempo real modo B es un método con una alta precisión, así mismo, es rápido y muy seguro para ser utilizado en el diagnóstico de gestación de cerdas a partir de los 22 d post servicio, además no es invasivo, lo cual permite evaluar el tracto reproductivo, valorar disfunciones y posibles patologías en las cerdas.

Palabras claves: Ultrasonografía, inseminación artificial, preñez, cerda.

ABSTRACT

The use of real time ultrasound was evaluated to determine pregnancy in sows and gilts. A total of 232 sows of different breeds and parities were examined. Both pregnancy diagnosis and exploration of the left and right ventral abdominal wall were performed using a portable ultrasonograph with electronic linear transducer of 5.0 and 7.5 MHz. Sows were scanned in standing position in individual gestation crates 18, 19, 20, 21, 22 and 23 d. after the second insemination. The sensitivity of the test was 92.9%, 18 and 19 d. after insemination and obtained 98.3% from 22 d. onwards. The specificity of the test was lower (about 50%, 18; 19 ok days after insemination) and reached 100% from 22 d. onwards. Of 232 sows inseminated, 212 farrowed and one had an observed abortion. Nineteen (8.18%) either returned to estrous or failed to farrow, and of these, 10 sows returned to estrus 18-25, 25-35 (6 sows), 36-45 (one sow) or 45 (two sows) d. post-insemination. Six sows (2.58%) were diagnosed false-positive, probably caused by total embryonic mortality. In eight sows (3.44%) the false-negative diagnose on days 18-23 d. post-insemination may have been related to small litter sizes. These results indicate that real-time ultrasonography provides a rapid and highly accurate method of pregnancy detection as early as 22 d. post-insemination. Moreover, real-time is a non-invasive method of assessing the status of the reproductive tract, therefore it may be used in the investigation of reproductive failure in pig herds.

Key word: Real-time ultrasonography, artificial insemination, pregnancy, sows.

INTRODUCCIÓN

En la actualidad, el diagnóstico de gestación en cerdas servidas en la mayoría de las explotaciones porcinas se basa

en el no retorno al celo. Su uso tiene como objetivo reducir los días improductivos de la cerda a lo largo de su vida reproductiva para minimizar al máximo los costos de producción. Una vez inseminadas o servidas por monta natural, pueden no quedar gestantes por fallas en la fertilización o en el mantenimiento de la preñez, incrementando el costo de producción que aumenta progresivamente por cada día que pasa sin que vuelvan a ser servidas. García y col. [9], afirman que un diagnóstico de gestación correcto permite identificar lo antes posible a estos animales, aumentando la productividad de la granja. En la práctica, para la mayoría de los productores, la detección del estro es la principal herramienta para diagnosticar hembras no preñadas entre los 18 a 25 d posteriores al servicio, esta observación se basa en hembras servidas expuestas al verraco a fin de detectar signos de celo y las que responden al estímulo del verraco son comúnmente servidas de nuevo o posiblemente eliminadas [15]. La exactitud de este método depende principalmente de la dedicación e interés en la detección de estro por el personal. Un 39% de cerdas que no son detectadas en celo por esta técnica se debe a ciclo estrual prolongado, estro silente, anestro, quistes ováricos, etc. [13].

Numerosos equipos y procedimientos están disponibles para el diagnóstico de gestación rutinario en cerdas. Estos evalúan parámetros físicos o químicos de preñez. Cada equipo presenta ventajas, desventajas y diferencias en la aplicabilidad; asimismo, deben ser exactos, precisos, seguros, sencillos y económicos, proporcionando resultados en pocos minutos con un bajo requerimiento de labor [1].

La aplicación del método de ultrasonografía en la reproducción animal, permitió el estudio del tracto reproductivo en especies donde sólo era posible el acceso por métodos invasivos como la laparotomía, entre estas especies tenemos: los ovinos, caprinos, suinos, caninos, etc. En países desarrollados, los equipos de ultrasonido son usados rutinariamente por explotaciones comerciales porcinas para detectar la presencia de gestación de la cerda debido a su fácil manejo, a su disponibilidad comercial y alta precisión en el diagnóstico. Tres equipos ultrasonográficos son utilizados para el diagnóstico de preñez en cerdas y cada instrumento funciona con un principio científico diferente, estos son: Doppler, Ultrasonido de Amplitud Profunda Modo A y Ultrasonido de sonda lineal Modo B. [1]. La ultrasonografía modo B en tiempo real es una técnica de diagnóstico por imágenes no ionizante que emplea ondas de ultrasonido para formar la imagen del tejido a evaluar dentro de una escala de grises que van del blanco hasta el negro y ha sido usada eficazmente para evaluar el tracto reproductivo de la yegua, vaca, perra y cerda [1].

Por lo anteriormente expuesto se consideró necesario comprobar la exactitud de la técnica de Ultrasonografía en tiempo real Modo B como herramienta de diagnóstico de preñez en cerdas a partir de los 18 a los 23 d después del servicio.

MATERIALES Y MÉTODOS

Ubicación del estudio

El estudio se realizó en una granja comercial de cerdos denominada Productora Occidental de Cerdo C.A. (Proporca) ubicada en el municipio San Francisco, estado Zulia, Venezuela. Esta granja cuenta con un pie de cría de 3000 madres y su ubicación está enmarcada dentro de una zona agroecológica clasificada como bosque muy seco tropical, con precipitaciones anuales que no exceden los 500 mm, además de una humedad relativa baja [5].

Manejo de las cerdas en la explotación

El manejo reproductivo de las cerdas de la explotación se establece de la siguiente manera:

1. Las hembras nulíparas se trasladaban al área de reproducción cuando alcanzaban un peso promedio de 110 kg.
2. Las primíparas y múltíparas, una vez destetadas, se trasladaban a la sección de reproducción y al ser detectado el celo y pasadas 8 h se servían 2 veces con un intervalo de 12 h entre los servicios mediante la técnica de inseminación artificial, para luego hacer el respectivo traslado a las jaulas individuales de gestación.
3. En el área de gestación, diariamente y en forma rutinaria se realizaba un recelamiento de unos 15 minutos de duración de las hembras servidas, utilizando machos de descarte con buena libido para detectar posibles hembras en celo.

Muestra estudiada y descripción de la técnica usada

Se evaluaron un total de 232 cerdas (nulíparas, primíparas y múltíparas) en su jaula de gestación durante el lapso comprendido entre el d 18 y el 23 post servicio. El diagnóstico se realizó mediante exploración externa realizada por el personal a cargo de la investigación, usando un equipo de Ultrasonografía en tiempo real modo B con transductor miniconvexo de 5,0 y de 7,5 MHz (Pie Medical). El transductor se colocaba sobre el área de la pared ventrolateral del abdomen justamente por delante del miembro posterior derecho e izquierdo, superior a las glándulas mamarias, procediendo a realizar movimientos laterales y antero-posteriores del transductor hasta ubicar el útero y reconocer imágenes anecoicas arracimadas (vesículas amnióticas), cráneoventral a la vejiga urinaria en estado temprano (18-19 d) y en grados más avanzados conteniendo al embrión ecogénico en su interior. Para visualizar la vesícula amniótica y dar el diagnóstico se utilizó el transductor de 5,0 MHz; sin embargo, en algunos casos y para gestaciones menores de 20 días se alternó con el transductor de 7,5 MHz. Las hembras eran diagnosticadas vacías al no observar las imágenes anteriormente descritas y la confirmación de preñez se basó en la premisa de observación del aborto o registro de parto en la fecha estimada.

Análisis de los datos y metodología estadística

La precisión del método de diagnóstico fue determinada por comparación de los resultados esperados de los diagnósticos y los datos finales de cada individuo, describiendo a continuación las siguientes fórmulas:

1. $a+d / a+b+c+d$ = precisión del diagnóstico.
2. $a / a + c$ = Sensibilidad (identificación de cerdas preñadas).
3. $d / b + d$ = Especificidad (identificación de cerdas vacías).
4. $a / a + b$ = Valor predictivo de los positivos.
5. $d / c + d$ = Valor predictivo de los negativos

Donde:

- a. Diagnóstico correcto de preñez.
- b. Diagnóstico incorrecto de preñez (falso positivo).
- c. Diagnóstico incorrecto de vacío (falso negativo).
- d. Diagnóstico correcto de vacío.

Los datos fueron procesados y analizados a través del paquete informático Epi-Info versión 6,0 [7], el cual representa un programa versátil que permite crear una base de datos, elaborar tablas, listados, frecuencias, gráficas, y analizar estadísticamente la información obtenida para realizar reportes, ya que, también contiene su respectivo procesador de palabras. Este programa es usado rutinariamente por epidemiólogos como un programa alternativo al SAS o al SPSS para el análisis de la información obtenida de una forma eficiente. Este versátil procesador es producido por la división de vigilancia y epidemiología del centro de prevención y control de enfermedades (CDC) Atlanta, Georgia, en colaboración con el Programa Global sobre el SIDA y la Organización Mundial de la Salud.

RESULTADOS

Interpretación de lo observado en pantalla

En imágenes ecográficas de cerdas vacías, el útero aparece como un tejido ecogénico de naturaleza heterogénea. En cerdas gestantes entre los 18 y 21 d, FIGS. 1 y 2, muestran zonas redondeadas anecoicas (oscuras) de aproximadamente 0,5–1,0 cm de diámetro correspondientes a la vesícula embrionaria; a los 22 d, FIG. 2, se puede observar la misma imagen conteniendo el embrión ecogénico (punto brillante) en su interior; a esta fecha la vesícula embrionaria presenta un diámetro de 1,7 a 2,0 cm.

Diagnóstico

La precisión del diagnóstico fue de 93,8%, TABLA I. La sensibilidad obtenida fue de 92,9% entre los 18–19 d post inseminación y de 98,3% en aquellos animales evaluados a los 22 y 23 d. El número de falsos negativos fue de 8 cerdas durante los diferentes períodos, las cuales presentaron al parto un número de lechones que osciló entre 7 y 8. La especificidad de la prueba fue más baja que su sensibilidad (desde un 50 a un 75% entre los 18-21 d) y luego aumenta a un 100% a los 22 d después de la inseminación. Los valores predictivos para los positivos y negativos fueron de 100 y 75% respectivamente, para las cerdas diagnosticadas a los 22 y 23 d post inseminación.

De las 232 cerdas examinadas, 212 parieron, observándose aborto en 1 de ellas; 19 cerdas (8,18%) retornaron en estro, de las cuales 10 oscilaron entre los 18 y 25 d, 6 entre 25 y 35, 1 entre los 36-45 y 2 cerdas superaron los 45 d posteriores a la inseminación artificial. Seis cerdas (2,58%) fueron diagnosticadas falso positivo, pudiendo haber ocurrido en este caso mortalidad embrionaria. Ocho cerdas (3,44%) fueron diagnosticadas falso negativo entre los 18 y 22 d post servicio, lo cual se relacionó a hembras con presencia de pocos embriones en su útero (>4 y <10).

DISCUSIÓN

Las imágenes ultrasonográficas del útero de la cerda gestante descritas en este trabajo coinciden con reportes de otros autores; asimismo el diámetro alcanzado por la vesícula embrionaria en los periodos de evaluación son similares a los descritos por Botero y col. [3] y Martinat-Botté y col. [11].

La sensibilidad de la prueba entre los 18 y 19 d posterior al servicio es bastante aceptable para períodos muy tempranos de diagnóstico, pero ésta se acompaña de una especificidad ligeramente baja, lo cual coincide con publicaciones previas que mencionan que al realizar evaluaciones antes de los 21 d se puede cometer un 7% de error [1, 11]. La sensibilidad y especificidad aumenta al realizar evaluaciones después de los 22 d para alcanzar valores cercanos al 100%, coincidiendo con otros autores [1, 2, 4, 11, 13, 14, 15]. Investigaciones recientes indican que es posible detectar preñez en cerdas entre los 15 y 18 días después de la inseminación pero la precisión es relativamente baja (71 a 83%) y después del día 18 la precisión es del 98% [8].

Los falsos negativos detectados ocurrieron en evaluaciones inferiores a los 21 d, y se atribuye a la presencia de pocos embriones en el útero de la cerda, coincidiendo de nuevo con hallazgos de otros investigadores [1, 12, 13]. Por otro lado, los falsos positivos detectados se deben posiblemente a la presencia de mortalidad embrionaria, ya que el 45,5% de cerdas que no parieron presentaron ciclo estrual mayor de los 25 d post servicio con un promedio de 40,6 d lo que lleva a concluir que la falla se debe a problemas intrínsecos de la cerda y no a

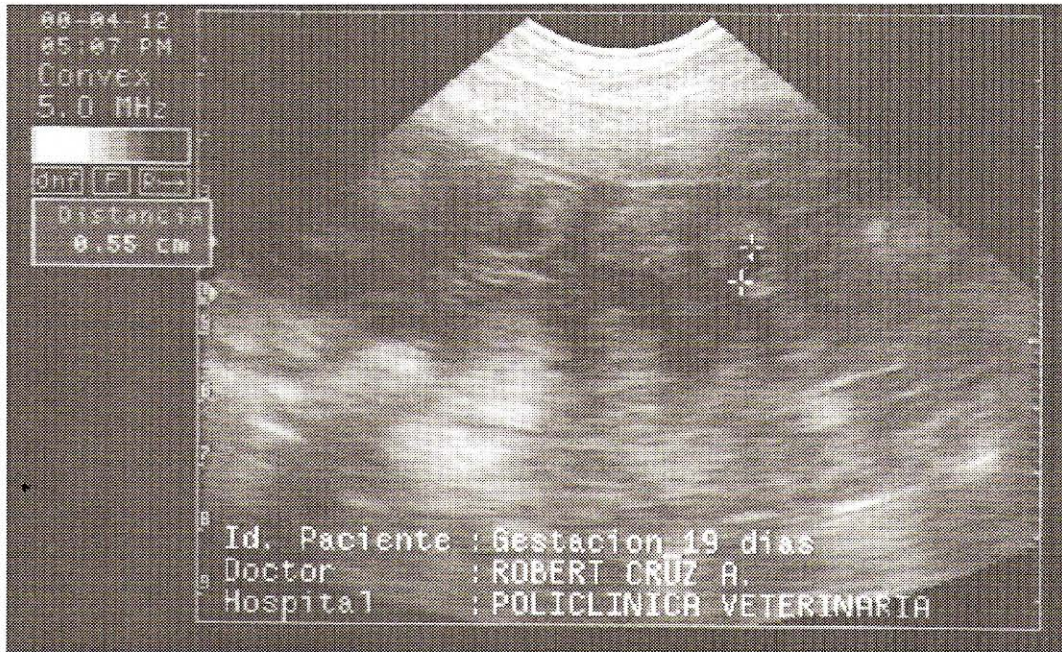

FIGURA 1. IMAGEN ULTRASONOGRÁFICA DE UNA GESTACIÓN DE 19 d. OBSERVE UNA DE LAS VESÍCULAS EMBRIONARIAS DE 0.77 cm DE DIÁMETRO.

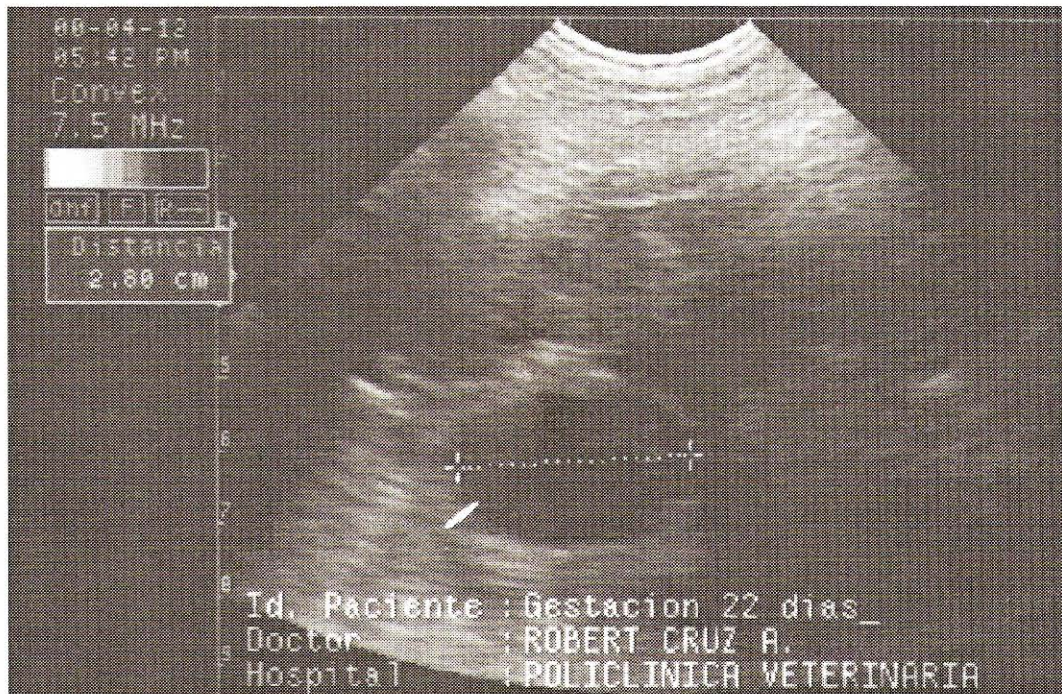


FIGURA 2. IMAGEN ULTRASONOGRÁFICA DE UNA GESTACIÓN DE 22 d. OBSERVE UNA DE LAS VESÍCULAS EMBRIONARIAS DE 2,0 cm DE DIÁMETRO.

la técnica, como lo plantearon algunos autores [1, 2, 10, 12, 13, 14, 15]; de igual forma el 55,5% de las cerdas diagnosticadas positivas sin estarlo, presentaron celo horas después a la revisión ecográfica lo que pudo indicar presencia de líquido en el útero con un error de interpretación de la imagen proyectada en el monitor. Estos mismos hallazgos fueron mencionados en reportes previos [1, 12, 13].

CONCLUSIÓN

La Ultrasonografía en tiempo real modo B es una técnica con una alta precisión, rápida y segura pudiendo ser usada con amplio rango de seguridad en el diagnóstico de gestación de cerdas a partir de los 22 d después del servicio, con una sensibilidad, especificidad y precisión elevada. Es posible visualizar la vesícula embrionaria a los 18 d de haber insemina-

TABLA I
DIAGNÓSTICO DE PREÑEZ USANDO ULTRASONOGRAFÍA EN TIEMPO REAL, MODO B

Intervalo servicio - diagnóstico en días	Sensibilidad %	Especificidad %	FP	FN	Precisión %
18 – 19	92,9 (53/57)	50,0 (4/8)	4	4	87,6 (57/65)
20 – 21	96,8 (91/94)	75,0 (6/8)	2	3	95,0 (97/102)
22	98,3 (61/62)	100,0 (3/3)	0	1	98,4 (64/65)

FP/FN: Falsos positivos/Falsos negativos. (): Corresponde al número de observaciones.

do la cerda; sin embargo la especificidad de la técnica es baja y la precisión es aceptable.

REFERENCIAS BIBLIOGRÁFICAS

- [1] ALMOND, G.W.; DIAL, G.D. Pregnancy diagnosis in swine: Principles, applications and accuracy of available techniques. **JAVMA**. 191 (7): 850-870. 1987.
- [2] ARMSTRONG, J.D.; ZERING, K.D.; WHITE, S.L.; FLOWERS, W.L.; WOODARD, T.O.; MCCAW, M. B; ALMOND, G.W. Use of real time ultrasound for pregnancy diagnosis in swine. **Proceeding of the 28th Annual Meeting of American Association of Swine Practitioners**. Quebec. 1-4/March. Canada: 195-202. 1997.
- [3] BOTERO, O.; MARTINAT-BOTTÉ, F.; CHEVALIER, F. Diagnostic précoce de gestation par échographie d'ultrasons. **Journées Rech. Porcine en France**. 16: 181-188. 1984.
- [4] BOTERO, O.; MARTINAT-BOTTÉ, F.; BARITEAU, F. Use of ultrasound scanning in swine for detection of pregnancy and some pathological conditions. **Theriogenology**. 26: 267-278. 1986.
- [5] COPLANARH. Comisión del plan nacional de aprovechamiento de los recursos hidráulicos. **Inventario nacional de tierras**. Región del Lago de Maracaibo. Región I. Caracas, Venezuela. 91 pp. 1975.
- [6] CRUZ, R.; ROO, Y.; ALVARADO, M.; SOTO, E. Principios físicos y aplicaciones de la ultrasonografía modo B en tiempo real en la evaluación del aparato reproductivo del canino. Una revisión. **Revista Científica, FCV- LUZ**. VII (1): 31-39. 1997.
- [7] DEAN, A. G.; DEAN, J.A.; COULOMBIER, D.; BRENDEL, K.A.; SMITH, D.; BURTON, A. H.; DICKER, R.C.; SULLIVAN, K.; FARGAN, R.F.; ARNER, T.G. **Epi Info, version 6**: a word processing, database and statistics program for epidemiology on microcomputers. Edited by: Centers for disease control and prevention, Atlanta (Georgia). U.S.A., 601 pp. 1994.
- [8] DE RENSIS, F.; BIGLIARDI, E.; PARMIGIANI, E.; PETERS, A.R. Early diagnosis of pregnancy in sows by ultrasound evaluation of embryo development and uterine echotexture **Veterinary Record**, 147: 267-270. 2000.
- [9] GARCÍA, A.C.; CASANOVA, B.; DE ALBA, C.; MARTÍN, S. R. Métodos de diagnóstico de gestación. **Porci**. 8: 25-28, 1998.
- [10] JACKSON, G.H. Pregnancy diagnosis in the sow using real-time ultrasonic scanning. **Veterinary Record**. 119: 90-91, 1986.
- [11] MARTINAT-BOTTÉ, F.; LEPERCQ, M.; FORGERIT, Y. Evaluation of swine embryonic growth by ultrasonography (abstract). **Proceedings of 9th International Congress Pig Veterinary Society**, p. 27. 1986.
- [12] MARTINEZ, E.; VAZQUEZ, J.M.; ROCA, J.; RUIZ, S. Use of real-time ultrasonic scanning for the detection of reproductive failure in pig herds. **Anim. Reprod. Sci**. 29: 53-59. 1992.
- [13] TAVERNE, M.A.M.; Oving, L.; VAN LIESHOUT, M.; WILLEMSE, A.H. Pregnancy diagnosis in pigs: a field study comparing linear-array real-time ultrasound scanning and amplitude depth analysis. **The Veterinary Quarterly**. 7 (4): 271-276, 1985.
- [14] VOS, E.A.; VAN OORD, R.; TAVERNE, M.A.M.; KRUIP, TH.A.M. Pregnancy diagnosis in sows: direct Elisa for estrone in feces and its prospects for an on-farm test, in comparison to ultrasonography. **Theriogenology**. 51 (4): 829-840. 1999.
- [15] WOODARD, T.O.; WHITE, S.L.; FLOWERS, W.L.; ALMOND, G.W.; MCCAW, M.B.; ARMSTRONG, J.D. Real-time ultrasound as an enhanced means of pregnancy diagnosis in swine. **Annual Report**. Department of Animal Science, College of Agriculture and Life Sciences N. C State University, 3 pp. 1995.