

# Abordaje quirúrgico *swing* mandibular para la resección de tumores de orofaringe. Reporte de un caso

José Luis Valderrama-Landaeta, Manuel Eduardo Hernández-Valecillos, Frances Stock, Joselin del Valle Jaimes- Fernández, Manuel Alejandro Rodríguez, Pedro Javier Fernández Rodríguez

Unidad Oncológica, Instituto Hospital Universitario de Los Andes, Mérida, Venezuela

Recibido Marzo 12, 2008. Aceptado Abril 9, 2008

## SWING MANDIBULAR APPROACH FOR THE RESECTION OF OROPHARYNGEAL TUMORS: CASE REPORT

### Resumen

El tratamiento de tumores de cabeza y cuello constituye uno de los mayores desafíos para el cirujano oncólogo. En este aspecto, los objetivos principales son: eliminar el cáncer, preservar las funciones orgánicas, y resultados estéticos aceptables; además, prevenir su recurrencia y evitar en lo posible, la aparición de nuevos tumores. En este artículo, se reporta el caso de un joven de 18 años de edad con un tumor de orofaringe de grandes dimensiones (10 x 15 cm). Después de los estudios preoperatorios apropiados el paciente fue sometido a cirugía usando la técnica de abordaje *swing* mandibular. La histología del tumor resecado mostró un adenocarcinoma escamoso. Después de la cirugía el paciente recibió tratamiento adyuvante por medio de radioterapia externa con un acelerador lineal. Actualmente, 16 meses después del acto quirúrgico, el paciente se encuentra en buen estado general y posiblemente libre de la malignidad.

**PALABRAS CLAVE:** Tumores de cabeza y cuello, técnica *swing* mandibular, adenocarcinoma escamoso, tumores de orofaringe

### Abstract

*The treatment of head and neck tumors constitutes one of the major challenges for the oncologist surgeon. In this respect, the main objectives are to eliminate the cancer and at the same time to preserve the organic functions, and acceptable esthetic results; in addition, prevent its recurrence and avoid, as much as possible, the appearance of new tumors. In this paper, we report a case of an 18-year-old male patient with an oropharynx tumor of great dimensions (10 x 15 cm). After appropriate preoperative studies the patient was subjected to surgery using the mandibular swing technique. The histology of the removed tumor showed a squamous adenocarcinoma. After surgery the patient received adjuvant treatment by external radiotherapy with a lineal accelerator. At the present time, 16 months after surgery, the patient is in good standing and very likely free of the malignancy.*

**KEY WORDS:** Head and neck tumors, mandibular swing technique, squamous adenocarcinoma, oropharynx tumors

### Introducción

En una estimación para el año 2003, excluyendo los casos de cáncer de piel en Estados Unidos, se presentaron 37,200 nuevos casos de cáncer de cabeza y cuello, representando el 2.8% del total de

casos de cáncer (1). A nivel mundial este tipo de neoplasias ocupan el sexto lugar de prevalencia, con una proporción hombre/mujer de aproximadamente 3:1, y aparecen entre la quinta y sexta década de la vida (2). Ahora bien, dentro de los tumores de la cavidad oral, la orofaringe

comprende los subsitios de base de lengua, fosa amigdalina, paladar blando y pared faríngea posterior. En esta localización, desde el punto de vista histológico, el 95% de los tumores está constituido por carcinomas epidermoides. El linfoepitelioma es más frecuente en amígdalas y base de lengua; el linfoma representa el 5% de los tumores de amígdala, y entre el 1% y 2% de los cánceres de base de lengua. Los tumores de glándulas salivales menores y plasmocitomas son menos frecuentes (3). La mayor parte de los tumores de la orofaringe son accesibles a una adecuada exploración, sin embargo, aproximadamente el 75% de los pacientes se presentan con enfermedad en estadio III o IV al momento del diagnóstico, a causa del sitio silencioso donde se encuentran; por ello el pronóstico no es siempre favorable.

El tratamiento de los tumores de cabeza y cuello constituye uno de los mayores retos para el cirujano oncólogo; además, debe señalarse que la cirugía puede acarrear problemas estéticos y funcionales; por tanto, los principales objetivos del tratamiento curativo son eliminar el cáncer con preservación de la función y resultados estéticos aceptables para el paciente, prevenir su posible recurrencia y evitar en lo posible la aparición de segundos primarios.

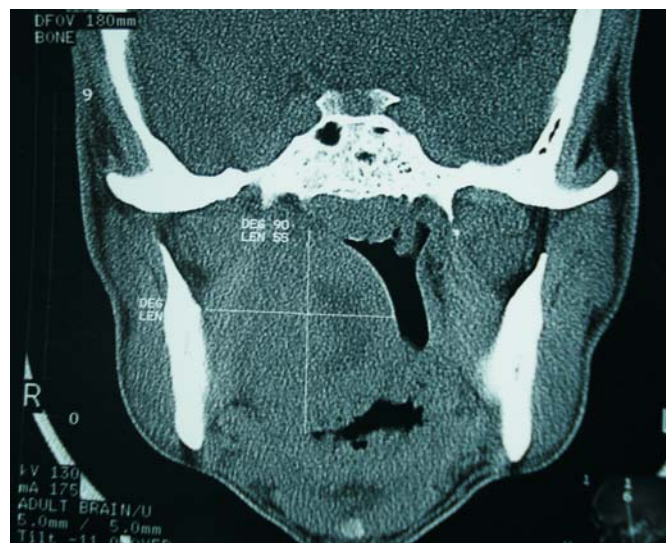
Debido a la dificultad quirúrgica en el abordaje, el cáncer de orofaringe ha sido tratado en los últimos años con esquemas de quimio-radioterapia concomitante, con muy buenos resultados. Actualmente, el tratamiento quirúrgico queda supeditado a pacientes con tumores pequeños que pueden ser resecados con seguridad, y para el rescate de pacientes que fallan al tratamiento inicial con quimio-radioterapia.

En la cirugía, el abordaje elegido debe proporcionar buena exposición del área a tratar, para permitir la resección completa de la lesión con márgenes adecuados y la reconstrucción del defecto. Las incisiones deben ser planeadas para brindar un acceso óptimo minimizando los defectos cosméticos; entre los abordajes comúnmente usados en los tumores de la orofaringe están: la escisión transoral, la faringotomía anterior (supra o transhiodea), la faringotomía lateral, la labio mandíbulo glosotomía en línea media anterior y la mandibulotomía con extensión paralingual, también llamado *swing* mandibular. En el presente estudio, reportamos un paciente con tumor en

orofaringe (subsitio paladar blando) de grandes dimensiones, quien fue operado mediante abordaje *swing* mandibular.

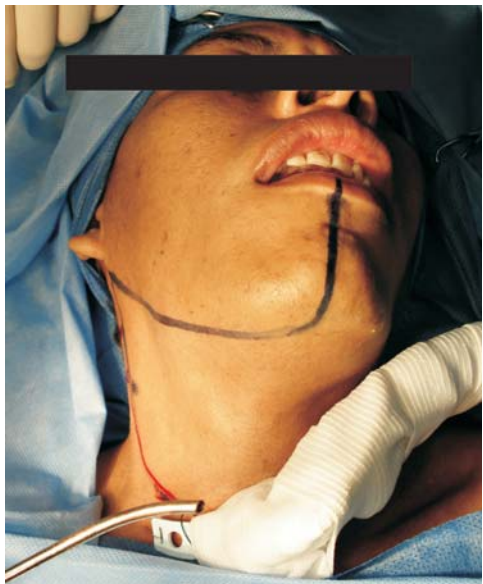### Caso clínico

Se trata de paciente masculino de 18 años de edad, procedente de El Vigía, Estado Mérida, Venezuela, quien inicia padecimiento actual desde hace 8 meses caracterizado por autodetección de masa a nivel de paladar blando, a la derecha de la región uvular, presentando crecimiento rápido por lo que fue referido a la Unidad Oncológica del Instituto Autónomo Hospital Universitario de Los Andes (IAHULA), Mérida, Venezuela. Al examen físico con Karnofsky del 80%, se evidencia tumor en cavidad oral de grandes dimensiones (10 x 15 cm aproximadamente), exofítico, ulcerado, pediculado que ocupa la totalidad de la cavidad oral, indurado y doloroso a la palpación, proveniente del paladar blando, a la derecha de la úvula, sin evidencia de adenopatías a nivel cervical. Se realizó biopsia con sacabocado, y el estudio histopatológico reportó un carcinoma epidermoide. Se hicieron estudios de extensión que resultaron negativos para enfermedad metastásica. La tomografía axial computarizada de base de cráneo, macizo facial y cuello, muestra tumor grande en región de orofaringe de 10 x 15 cm, sin afectación de la supraestructura, trayectos vasculares libres, ni presencia de metástasis cervical (Fig. 1).



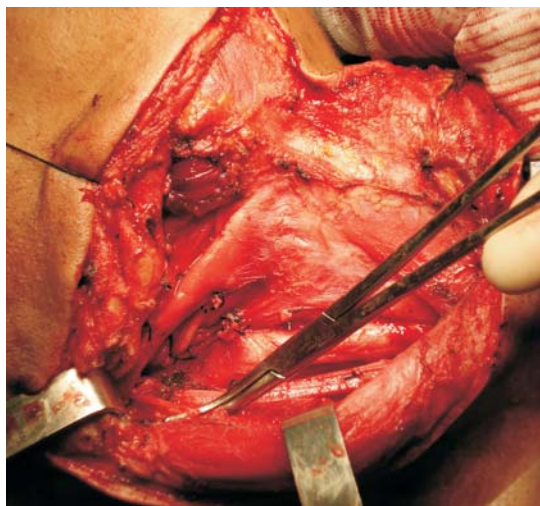
**Figura 1.** Tomografía axial computarizada: corte axial con evidencias de tumor en orofaringe.

El paciente es considerado para tratamiento quirúrgico, debido al crecimiento acelerado y grandes dimensiones del tumor que obstruían la vía aérea e imposibilitaban la adecuada nutrición. En consecuencia se diseñó el abordaje quirúrgico (Fig. 2).



**Figura 2.** Abordaje quirúrgico.

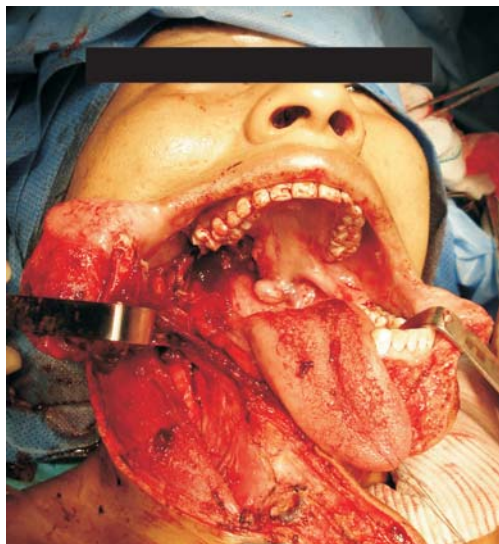Con estudios preoperatorios normales, se llevo a mesa operatoria; por la dificultad para la intubación oro y nasotraqueal se hizo traqueostomía. Se realizó una disección radical modifica de cuello derecho, niveles I, II, III, IV y V (Fig. 3).



**Figura 3.** Disección de cuello terminada.

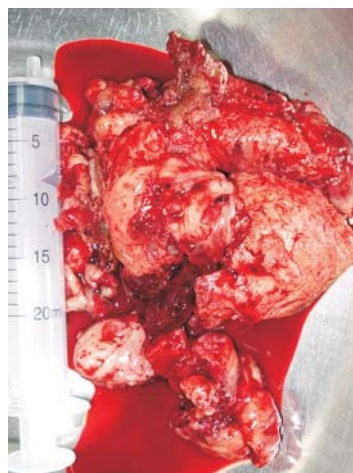Posteriormente, mediante abordaje *swing* mandibular se hace una resección total de la masa con márgenes de 1,5 cm. Para el abordaje se utilizó

una incisión submandibular con extensión labial media, a través de mandibulotomía paramedial derecha, con sierra eléctrica de forma escalonada entre el diente canino y primer premolar (Fig. 4).



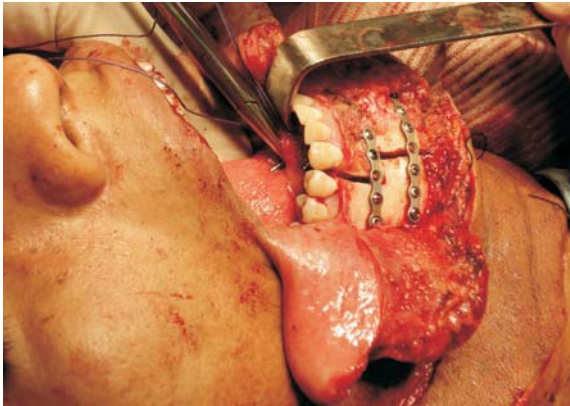
**Figura 4.** Swing mandibular, posterior a resección del tumor

Previo a la realización de la osteotomía se moldearon las miniplacas y se perforaron los orificios de los tornillos para garantizar la reposición exacta de los segmentos mandibulares y evitar alteraciones en la oclusión dental. Posteriormente, se procedió a cortar la mucosa del piso de boca en sentido antero-posterior, de esta forma se pudo hacer el abordaje con tracción lateral de ambas ramas mandibulares separadas, obteniendo un acceso suficientemente amplio de la orofaringe, y pudiéndose resear con margen quirúrgico negativo (Fig. 5).

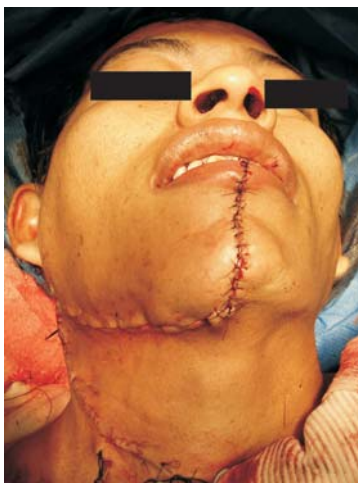

**Figura 5.** Tumor resecado

La reconstrucción del paladar blando se llevo a cabo por medio de colgajo de úvula. Finalmente, se ejecutó estabilización de mandíbula con miniplacas y tornillos de titanio sistema 2.0, una placa de 7 orificios y 6 tornillos bicorticales en borde inferior (banda de compresión) y una placa de 5 orificios y 4 tornillos monocorticales por arriba de esta (banda de tensión), para luego reposicionar los colgajos de tejidos blandos y suturarlos por planos (Figs. 6 y 7).



**Figura 6.** Reconstrucción mandibular con miniplacas de titanio.



**Figura 7.** Reconstrucción terminada

El estudio histopatológico de la pieza quirúrgica reportó adenocarcinoma escamoso con tumor de 10 x 15 cm, con margen de resección libre de 1 cm, y 18 ganglios disecados con hiperplasia nodular focal. A continuación, recibió tratamiento adyuvante con radioterapia externa con acelerador lineal 6 Mev, 70 Gy a dos campos, en 30 sesiones. El paciente ha mostrado una buena evolución clínica y estética. Actualmente, después de 16 meses de supervivencia, se encuentra libre del padecimiento.

## Discusión

El tratamiento en tumores de paladar blando varia con la estadificación del tumor, y la dificultad del abordaje depende de la extensión del mismo. Usualmente, cuando la lesión es pequeña y de fácil acceso se prefiere la escisión amplia y el tratamiento del cuello en forma bilateral. Desgraciadamente la mayoría de estos tumores son localmente avanzados por lo cual el procedimiento con quimio-radioterapia concomitante es la modalidad más usada actualmente. Ahora bien, entre el 30 y 80% de los pacientes con cáncer de orofaringe en etapas localmente avanzadas pueden tener metástasis a ganglios linfáticos regionales. De los subsitios de orofaringe, el paladar blando representa el menor porcentaje de ganglios linfáticos positivos en 44% y 19% en forma bilateral (4). Por lo tanto, el cuello debe ser considerado en el tratamiento, ya sea mediante disección radical modificada de cuello unilateral o bilateral, o incluir al cuello en los campos de radioterapia cuando esta sea la modalidad indicada. El procedimiento quirúrgico de estos pacientes está señalado en aquellos casos donde la enfermedad puede ser resecada, sin dejar secuelas estéticas importantes ni incompetencia velopalatina, y en casos de rescate en persistencia o recurrencia de la enfermedad, cuando el tratamiento primario fue quimio-radioterapia.

Ratzer y col. (5) del Sloan-Kettering Cancer Center de New York, en una serie de 299 pacientes con cáncer de paladar blando con histología epidermoide, fueron tratados de la siguiente forma: 122 con cirugía, 139 con radioterapia y 22 en forma combinada. La supervivencia global fue mayor en el grupo de cirugía, con 38% a 5 años, mientras que la supervivencia del grupo completo fue del 22%. Erkal y col. (6) reportan una serie de 107 pacientes que fueron tratados con radiación solamente o con radioterapia combinada con disección de cuello. El control local a 5 años fue de 86%, T1; 91%, T2; 67%, T3 y 36% en pacientes con T4 según la clasificación de *The American Joint Committee on Cancer*.

En la modalidad de tratamiento quirúrgico, el abordaje elegido debe permitir una buena exposición del área involucrada, para la resección exacta y completa de la lesión y para la reconstrucción del defecto. Además las incisiones deben ser planeadas para proporcionar el acceso

óptimo, minimizando los defectos cosméticos; entre los abordajes comúnmente usados para los tumores de la orofaringe están: la escisión transoral apropiada para cánceres pequeños y superficiales con márgenes bien definidos y localizados en la parte anterior de la orofaringe, la faringotomía anterior (supra o transhiodea) que ha sido empleada para abordar pequeñas lesiones de la base de lengua, pared faríngea posterior y para tumores de glándulas salivales de bajo grado.

La faringotomía lateral puede ser utilizada para pequeñas lesiones posteriores y postero laterales en la pared faríngea; sin embargo, la exposición es limitada por el ángulo inferior de la mandíbula. La labio mandibulo glosotomía en línea media anterior se recomienda para lesiones limitadas a la base de la lengua, pero no es aconsejable si la supresión del tumor resultara en un defecto de tejido blando considerable, con un remanente de lengua de viabilidad dudosa.

La mandibulotomía con extensión paralingual, también llamado *swing* mandibular con osteotomía mandibular paramedial (7), proporciona la mejor exposición para resección de la mayor parte de tumores de la orofaringe cuando se requiere un amplio acceso a la misma. Las secuelas son mínimas, la osteotomía se realiza entre el diente canino y primer premolar, los colgajos se tratan de extender lo menos posible sobre la mandíbula y de esta manera preservar el nervio mentoniano. La osteotomía la realizamos en forma angulada y escalonada para facilitar el proceso de reconstrucción y la estabilidad mandibular posterior. Entre las ventajas de este tipo de osteotomía, es que no requiere la extracción de piezas dentarias, En este abordaje se preserva el músculo genihiodeo, y solo se separa el músculo milohiideo. Posterior a la resección del tumor, la estabilización mandibular se realiza con miniplacas y tornillos de titanio sistema 2.0, cumpliendo con los principios básicos de osteosíntesis y adaptando y perforando los orificios, previo a la osteotomía, para garantizar una reposición exacta de los segmentos mandibulares, evitando así alteraciones en la mordida.

Otra modalidad aplicada en etapas clínicas tempranas es la braquiterapia intersticial y en los últimos años braquiterapia intersticial de alta tasa, combinada con radioterapia externa con buenos resultados (8). Esche y col. (8) reportan en pacientes con cáncer epidermoide de paladar

blando y úvula con esta modalidad de tratamiento, supervivencias de 81% y 64% a 3 y 5 años, respectivamente. Keus y col. (9) describen 146 pacientes con cáncer epidermoide de paladar blando a los que se les administró solamente radioterapia externa, con supervivencia de 59% y 53% a 3 y 5 años. Leemans y col. (10) estudian 52 pacientes con cáncer epidermoide de paladar, que reciben una modalidad combinada de quimio-radioterapia y cirugía, con una supervivencia a 5 años del 77%.

El tratamiento indicado depende de la estadificación clínica; en orofaringe la cirugía estaría indicada en tumores en etapa temprana, donde se pueden realizar resecciones sin mayor compromiso estético y funcional. En la actualidad los resultados en control local y supervivencia en etapas tempranas, no presentan diferencias con la cirugía. En etapas avanzadas se prefiere el tratamiento combinado, quimio-radioterapia concomitante y cirugía en los casos de persistencia de enfermedad. En tumores avanzados que son resecables pueden utilizarse abordajes como los descritos, con resección completa del tumor con reconstrucción y la subsecuente radioterapia adyuvante, cuando el cuello es positivo con más de tres ganglios, o cuando hay extensión extracapsular de un ganglio, o con margen cercano o positivo del tumor primario.

**Correspondencia:** Dr. José Luis Valderrama-Landaeta, Unidad Oncológica, Instituto Hospital Universitario de Los Andes, Mérida, Venezuela. e-mail: centro@cantv.net

## Referencias

1. Jemal, A., Murray, T., Samuels, A., et al. 2003. Cancer statistics, 2003. CA Cancer J. Clin. 53:5-26.
2. Ravi, M., Mamata, S., Kishore, G.R. et al. 2005. Trends of prevalence and pathological spectrum of head and neck cancers in North India. Indian J. Cancer 42:89-93.
3. Sidranski, D. 2005. Cancer of the head and neck. En, Cancer: Principles & Practice of Oncology. V.T. De Vita, S. Hellman, S. Rosenberg, eds. 7th Edition. Lippencott, Williams & Wilkins, Philadelphia, Pa. 653-664.
4. Shah, J.P. 1990. Patterns of cervical lymph node metastasis from squamous carcinomas of the upper aerodigestive tract. Am. J. Surg. 160:405-409.
5. Ratzer, E.R., Schweitzer, R.J., Frazell, E.L. 1970. Epidermoid carcinoma of the palate. Am. J. Surg. 119:294-297.
6. Erkal, H.S., Serin, M., Amdur, R.J. et al. 2001. Squamous

- cell carcinomas of the soft palate treated with radiation therapy alone or followed by planned neck dissection. *Int. J. Radiat. Oncol. Biol. Phys.* 50:359-366.
7. Spiro, R.H., Gerold, F.P., Shah, J.P., et al. 1985. Mandibulotomy approach to oropharyngeal tumours. *Am. J. Surg.* 150:466-469.
8. Esche, B.A., Haie, C.M., Gerbaulet, A.P., et al. 1988. Interstitial and external radiotherapy in carcinoma of the soft palate and uvula. *Int. J. Radiat. Oncol. Biol. Phys.* 15:619-625.
9. Keus, R.B., Pontvert, D., Brunin, F., et al. 1988. Results of irradiation in squamous cell carcinoma of the soft palate and uvula. *Radiother. Oncol.* 11:311-317.
10. Leemans, C.R., Engelbrecht, W.J., Tiwari, R., et al. 1994. Carcinoma of the soft palate and anterior tonsillar pillar. *Laryngoscope* 104:1477-1481.