

# MORFOLOGÍA DEL TRACTO GENITAL DE LOS PEQUEÑOS RUMIANTES

## Morphology of the genital system of small ruminants

Quiterio Núñez M.

Escuela de Ciencias Veterinarias.  
Universidad Nacional Experimental "Francisco de Miranda"  
Coro, Falcón, Venezuela.

### RESUMEN

La estructura y función de los órganos reproductores de las hembras y machos ovinos y caprinos son similares. La función de un macho en reproducción, es la de producir espermatozoides e introducirlos dentro de la hembra en el momento más adecuado y la de la hembra, es la de producir óvulos para desarrollar un nuevo individuo, "el embrión", dentro del útero, el cual expulsará al momento del parto, para luego producir leche para el amamantamiento de la cría. El conocimiento de la anatomía de los órganos reproductivos y la función de cada uno de ellos es importante para el manejo apropiado de estos animales.

**Palabras claves:** anatomía, tracto genital, pequeños rumiantes.

### ABSTRACT

The structure and function of the reproductive organs of males and females ovine and caprine are similar. The male's functions in reproduction are to produce spermatozoa and to introduce sperms into the female reproductive tract at the proper time. The female's functions are to produce ova to develop a new individual. "The embryo", in the uterus, to expell the fully developed young at time of parturition, and to produce milk for the nourishment of the young. It is imperative therefore, the understanding of the anatomy of the reproductive organs of these animals in order to manage them properly.

**Key words:** anatomy, genital tract, small ruminants.

### MORFOLOGÍA DEL TRACTO GENITAL DE LOS PEQUEÑOS RUMIANTES

Los órganos que incluye el tracto genital en los animales domésticos, a pesar de realizar funciones específicas en cada sexo, están relacionados morfológicamente con los órganos urinarios, tanto por tener un mismo origen embriológico como por presentar algunos de ellos estructuras comunes de interrelación funcional.

Como se conoce, el tracto genital comprende macroscópicamente, las glándulas sexuales o gónadas, las vías reproductivas y los órganos genitales externos.

### EL TRACTO GENITAL DEL MACHO

La organización del tracto genital de este sexo tiene similitud con la considerada para el vacuno. Se presenta esquemáticamente en la Fig. 1 y se consideran los siguientes aspectos morfológicos macroscópicos:

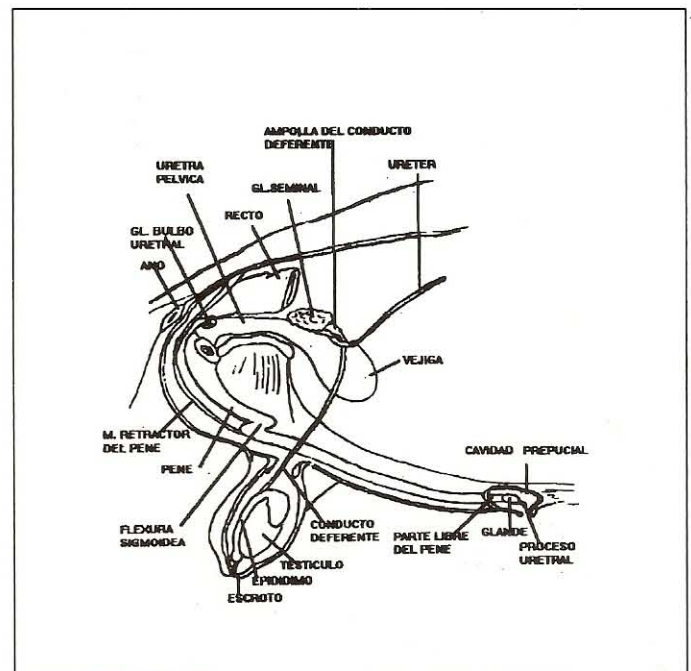


FIGURA 1. ESQUEMA DEL TRACTO GENITAL DEL MACHO

**1. TESTÍCULO (Testis) O GÓNADA:** (Fig.2) Organos pares derecho e izquierdo, situados en las regiones inguinal y púbica y alojados en posición vertical en el escroto.

Forma ovoidea. Tamaño variable, de 7,5 a 11 cm. por 4,7 cm. por 4,7 cm.

El peso en el carnero oscila entre 250 a 300 gr. y en el macho cabrío de 150 a 180 gr.

Superficies lateral y medial (facies laterales y mediales) brillantes y alisadas por la capa visceral de la túnica vaginal serosa que las cubre.

Extremidades. Por la posición del testículo, dorsal y ventral; la primera corresponde a la craneal (*Estremitas Capitata*) y la segunda a la caudal (*Estremitas Caudata*).

Bordes, libre y adherente (*Margo Epididymalis*). Las extremidades y el borde adherente están relacionados con las partes del epidídimo.

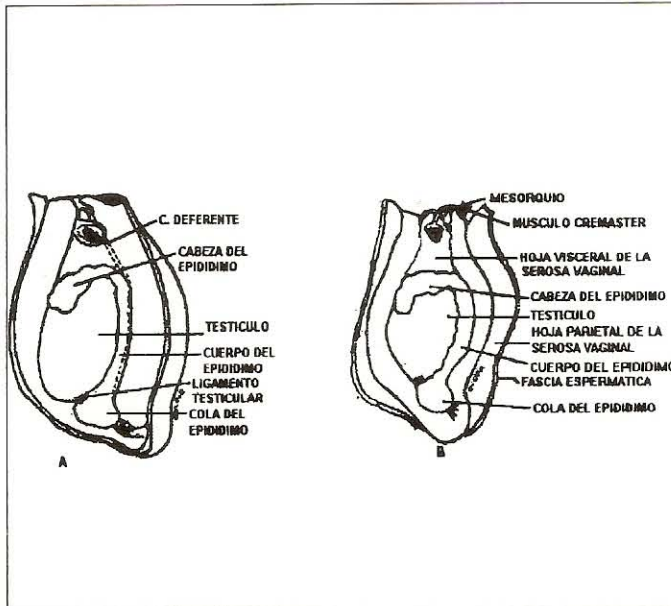


FIGURA 2. ESQUEMAS DE LA SUPERFICIE LATERAL IZQUIERDA DEL TESTÍCULO Y EPIDÍDIMO A) CARNERO B) MACHO CABRÍO.

**Aspectos de la Estructura del Testículo (Fig.3)** Las secciones sagitales y transversales evidencian:

Una cápsula (*Túnica Albuginea*) fibroblástica muy resistente, una disposición trabecular irregularmente manifiesta, un mediastino testicular (*Mediastinum Testis*) o proyección dorsoventral de la albuginea en posición axial, es lugar de convergencia trabecular y confluencia de las porciones rectas (*Tubuli Seminiferi Recti*) de los tubos seminíferos.

Un perénquima testicular (*Parenchima Testis*) blanco cremoso dividido en lobulillos cónicos (*Lobuli Testis*) conformados en un 90% de tubos seminíferos tortuosos (*Tubuli Seminiferi Contorti*) sustentados en tejidos de sostén intersticial.

Funciones: Exocrina o citogenética. Producción de células sexuales o espermatozoides en las partes basales del túbulo seminífero.

Endocrinas. Producción de hormonas androgénicas esteroides en el tejido de sostén intersticial.

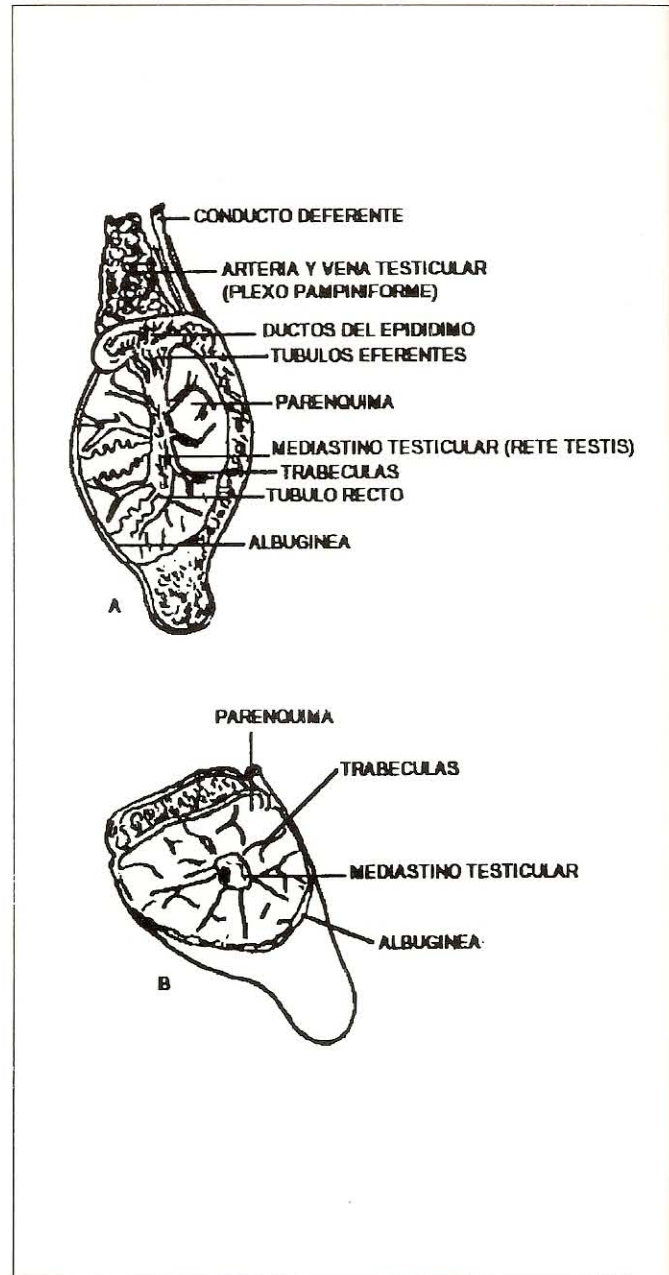


FIGURA 3. REPRESENTACIÓN ESQUEMÁTICA DE LA IMAGEN DE UNA SECCIÓN SAGITAL (A) Y TRANSVERSAL (B) DEL TESTÍCULO.

**2. VÍAS REPRODUCTIVAS Y GLÁNDULAS ANEXAS (Fig. 2,4-8)**

**2.1. Epidídimo (*Epididymidis*).** Matriz fibrosa, densa, alojado al origen del conducto del epidídimo. Forma de V invertida. Es fácilmente palpable. Es de color ligeramente oscuro en carnero. Cabeza negra.

Tamaño 47 a 52 m. Comprende: la cabeza (*Caput Epididymidis*) la cual es prominente y a la vez ondulada en el carnero.

Ocupa parte del borde libre y extremidad dorsal (craneal) del testículo. Contiene 18 a 20 conductos eferentes (*Ductuli Eferente Testis*) en el carnero y 17 a 18 en el macho cabrío.

Cuerpo (*Corpus Epididymidis*). Alargado y aplicado a la superficie media del borde adherente del testículo. Corresponde a la mayor parte del tortuoso conducto del epidídimo.

Cola (*Cauda Epididymidis*). Está aplicada a la extremidad ventral del testículo. Es redondeada en el carnero. En el macho cabrío, cónica. Incluye las últimas porciones del conducto del epidídimo y la continuación de éste como conducto deferente.

Los anexos, ligamento testicular (*Lig. Testis Propium*) no muy manifiesto y el ligamento de la cola del epidídimo (*Lig. Caudae Epididymidis*) (*Gubernaculum Testis*) relativamente grueso.

Función: Conecta los conductores eferentes con el conducto deferente. Almacena y facilita la maduración y capacitación de los espermatozoides. Realiza movimientos peristálticos durante la eyaculación.

**2.2. Conducto Deferente (*Ductus Deferens*).** Tamaño 45 a 50 cm y es de calibre reducido 2 mm. de diámetro aproximadamente. Son dos derecho e izquierdo.

Relaciones: En su inicio se encuentra medial al cuerpo del epidídimo.

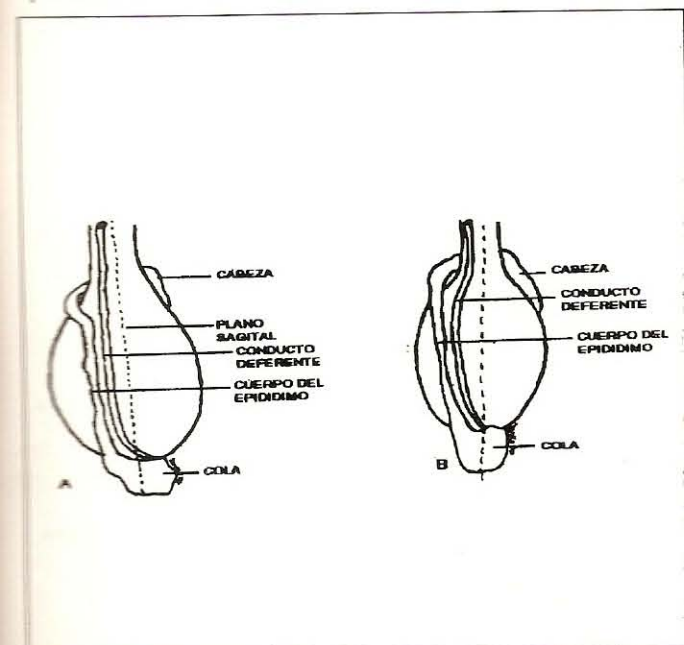


FIGURA 4. ESQUEMA DE LA DISPOSICIÓN DEL EPIDÍDIMO Y CONDUCTO DEFERENTE A) MACHO CABRÍO B) CARNERO.

A partir de la extremidad dorsal (craneal) del testículo integra el cordón espermático y se encuentra caudolateral a éste. Punto de referencia para su exposición (vasectomía).

Al cruzar el canal inguinal conserva la situación anterior.

Al empezar el trayecto intraabdominal, se separa del cordón espermático y en la cavidad pélvica, se sitúa en el pliegue mesodeferencial, y está dorsal al cuello de la vejiga y medial a la glándula o vesícula seminal formando la ampolla del conducto (*Ampulla Ductus Deferentis*) o porción glandular de un tamaño de 7 cm a 6 por 0,6 cm.

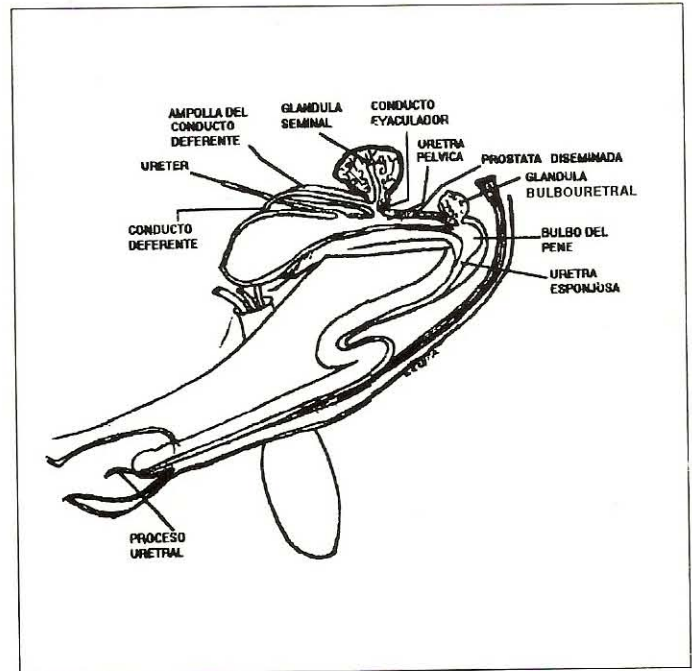


FIGURA 5. ESQUEMA DE UN CORTE SAGITAL DE LAS VÍAS ESPERMÁTICAS Y GLÁNDULAS ANEXAS O ACCESORIAS.

Se une luego al conducto excretor de la glándula seminal para formar así el canal eyaculador (*Ductus Ejaculatorius*), el cual es de pequeño tamaño y se abre en la pared dorsal de la parte preprostática de la uretra pélvica, lateralmente al colículo seminal (*Colliculus Seminalis*).

Funciones: Almacena la suspensión espermática, la expulsa con rapidez hacia la uretra.

### 2.3. Uretra. Canal Urogenital

Se inicia en el orificio uretral interno y termina en la parte libre del pene en el orificio uretral externo situado en la porción terminal del proceso uretral.

Como se conoce por su situación y relaciones se consideran dos porciones, pélvica y extrapélvica o peneana.



La primera, ocupa la cavidad pélvica. En ella se sitúan superficialmente las glándulas anexas y el músculo uretral y comprende:

La parte pre prostática, la cual es corta. Se extiende desde el orificio uretral interno hasta la abertura de los conductos eyaculadores. En la pared dorsal (techo) y en la línea media se observa la cresta uretral, el colículo seminal y lateralmente la desembocadura de los conductos eyaculadores.

Parte prostática, desde el colículo seminal hasta el arco isquiático. Es extensa por la disposición de la parte diseminada de la próstata. Se distingue en la superficie dorsal (techo), lateralmente, la desembocadura de los conductores excretores de la próstata diseminada y cerca del arco isquiático, las que corresponden a los conductos excretores de las glándulas bulbouretrales.

Porción extrapélvica o esponjosa. Forma el armazón del pene, se relaciona con el cuerpo esponjoso de la uretra (*Corpus Spongiosum Penis*). Es de naturaleza eréctil.

Músculo uretral: En el carnero rodea las superficies laterales y ventral de la uretra. En el macho cabrío la rodea totalmente.

**2.4. Glándulas Anexas o accesorias (*Glandulae Genitales Accessoriae*).**

**2.4.1. Glándulas Seminales (*Glándulas Vesicularis*).** En número de dos, derecha e izquierda. Forma redondeadas. Son glándulas tubuloalveolares, compactas y lobuladas; aplicadas a la superficie dorsal del cuello de la vejiga. Tamaño 2,5 - 4 cm. de largo por 2 a 2,5 cm. de ancho por 1 a 1,5 cm. de grosor.

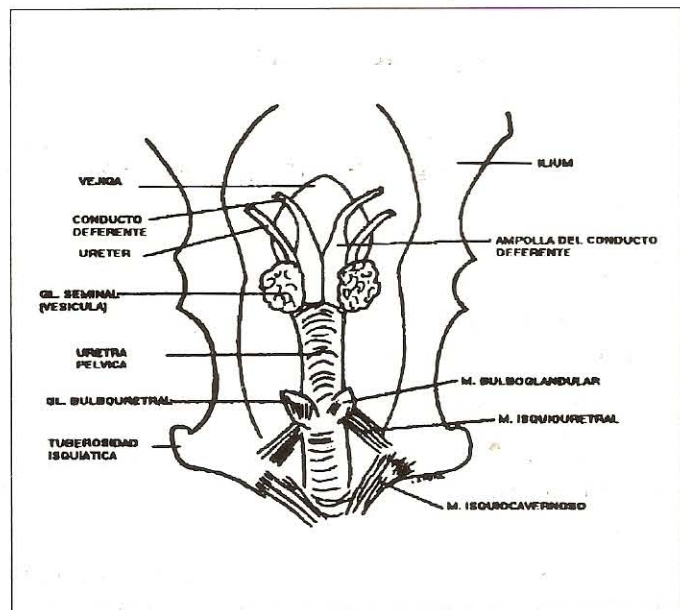


FIGURA 6. ESQUEMA DE LA SUPERFICIE DORSAL DE LA VEJIGA, URETRA Y GLÁNDULAS ANEXAS O ACCESORIAS.

**2.4.2. Próstata.** En estas especies el cuerpo es ausente y la porción diseminada (*Pars Diseminata Prostatae*) es extensa y está a lo largo de la parte prostática de la uretra a la cual la rodea completamente en el macho cabrío y en el carnero sólo las superficies lateral y ventral. La secreción prostática excita la motilidad de los espermatozoides.

**2.4.3. Glándulas Bulbouretrales (*Gl. Bulbourethralis*).** En número de dos, derecha e izquierda, situada en la superficie dorsolateral de la uretra a nivel del arco isquiático. Forma de avellana. Tamaño 1 cm. largo por 0,5 de ancho, rodeado superficialmente por el M. Bulbo glandular.

Conducto excretor (*Ductus Gl. Bulbourethralis*) sólo uno.

**3. GENITALES EXTERNOS: PENE, PREPUCIO Y ESCROTO (Fig. 6-10).**

**3.1. Pene (*Penis*):** Organó copulador del macho. Tipo fibroelástico. Aspecto cilíndrico. En erección relativamente comprimido de dorsal a ventral.

Se extiende desde el arco isquiático hasta la región umbilical. Tamaño 30 a 50 cm. Diámetro 1 cm en reposo, y en erección generalmente aumenta la mitad del tamaño.

Delgado y plegado en la parte del cuerpo donde formar la flexura sigmoidea que durante la erección y monta desaparece.

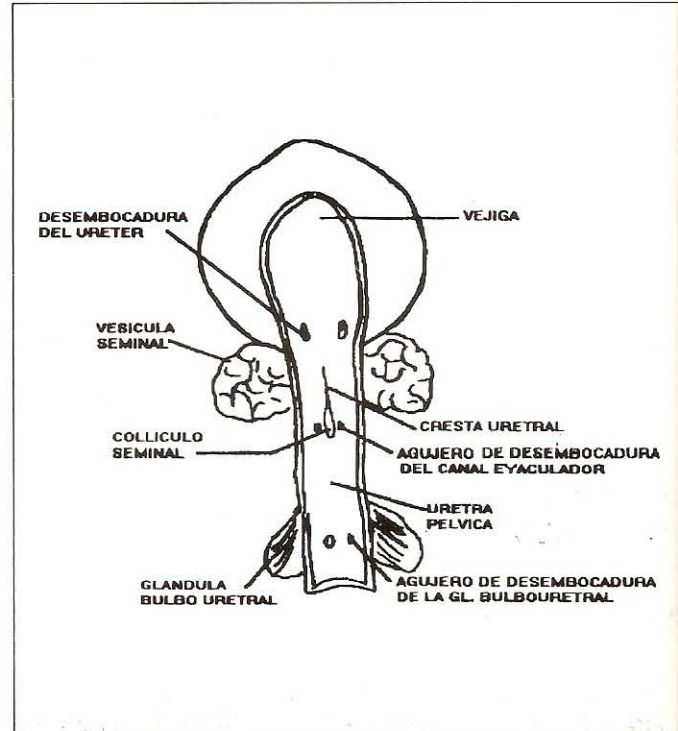


FIGURA 7. REPRESENTACIÓN ESQUEMÁTICA DE LA PARED DORSAL O TECHO DE LA CAVIDAD DE LA VEJIGA Y URETRA PÉLVICA.

**Partes y su organización**

Raíz (Radix Penis). Conformada por el origen de cada cuerpo cavernoso (*Cruz Penis*) y por el bulbo del pene (*Bulbus Penis*), dilatación bilateral del tejido esponjoso, del cuerpo esponjoso que rodea la uretra.

Cuerpo (*Corpus Penis*). Constituido por:

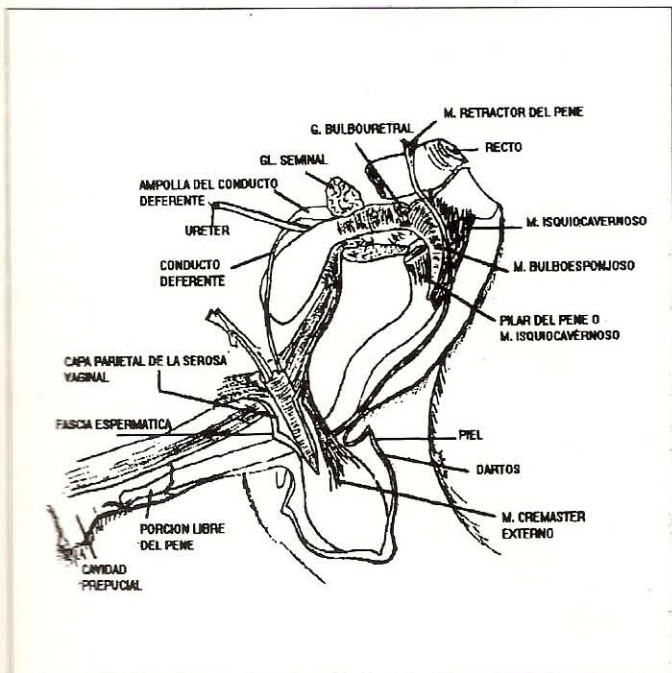
La unión de los dos cuerpos cavernosos (*Corpus Cavernosum Penis*) de naturaleza fibroelástica eréctil y el cuerpo esponjoso de la uretra (*Corpus Spongiosum Penis*) que rodeando la uretra ocupa el surco uretral y forma más allá del glande el proceso uretral (*Processus Urethrae*), de aspecto delgado y sinuoso en el macho cabrío y de tamaño 2 a 3 cm. En el carnero es poco sinuoso y mide 3 a 4 cm. Ambos son tejidos eréctiles.

La albuginea, tejido fibroelástico, los músculos retractores del pene, los vasos y los nervios dorsales del pene.

Porción Libre del Pene (*Pars Libera Penis*) (Fig. 8 y 10) muestra el:

Glande (*Glands*). Estructura fibrovascular eréctil en forma de almohadilla aplicada en la extremidad craneal del cuerpo del pene y conectada al cuerpo esponjoso del pene por plexos venosos. Forma redondeada y extendida ventralmente en el carnero. Redondeada en el macho cabrío.

Tubérculo esponjoso (*Tuberculum Spongiosum*). Manifiesto en el carnero en la superficie lateral izquierda. Corresponde al cuerpo esponjoso que rodea la uretra.



**FIGURA 8. REPRESENTACIÓN ESQUEMÁTICA DEL PREPUCIO Y DE LAS CAPAS DEL ESCROTO**

Cuello (*Collum Glandis*), angostamiento de la porción libre, caudal al glande o yelmo.

Rafe del pene. Línea fibroelástica en la superficie ventral de la parte libre. Se continúa con el frenillo del prepucio.

**Medios de fijación del pene**

Ligamento Suspensor (*Ligamento Suspensorium Penis*). Lámina de tejido fibroso derivado de la túnica flava abdominal. Fija el cuerpo del pene al tendón sinfisiario.

Raíces del pene (*Crus Penis*). Fijan al pene a la superficie ventral de la tuberosidad isquiática.

**3.2. Prepucio (*Preputium*)** (Fig.8). Invaginación o vaina tubular de la piel. Relativamente alargada y bulbosa. Rafe prepucial no es muy distinguible y el orificio prepucial pequeño y rodeado de pelos. La cavidad prepucial no es extensa y aloja en su tercio caudal a la porción libre del pene. Subcutáneamente se observan los músculos prepuciales craneales (anteriores) y caudales (posteriores).

**3.3. Escroto (*Scrotum*)**. (Fig. 8 y 9)

- Saco membranoso alargado y pendular suspendido en la región inguinal.

- Forma ovoidea comprimido en sentido anteroposterior (*Craneo Caudal*).

- Rafe escrotal presente y el surco interescrotal es inconstante. Algunas veces profundo en el macho cabrío. Corresponde al septo o tabique escrotal.

- Cuello manifiesto cuando el escroto no está contraído. Es de mayor tamaño en el carnero. A través de su palpación se puede determinar parte del cordón espermático.

- Estructuralmente está formado por las cubiertas testiculares las cuales corresponden a los órganos que componen las paredes del abdomen (Piel, Dartos, Fascia espermática, Músculo cremaster externo, Túnica Vaginal).

- Posición del escroto con relación a la flexura sigmoidea. Se encuentra anterior a la flexura.

**4. VASOS Y NERVIOS DEL TRACTO GENITAL MACHO.**

Los testículos, epidídimo y conductos deferentes son irrigados por la arteria testicular y deferencial. El pene por ramas que provienen de la rama pudenda interna. El escroto y prepucio por vasos provenientes de la arteria pudenda externa y cremastérica.

El drenaje venoso es satélite de la irrigación arterial, forma plexos.

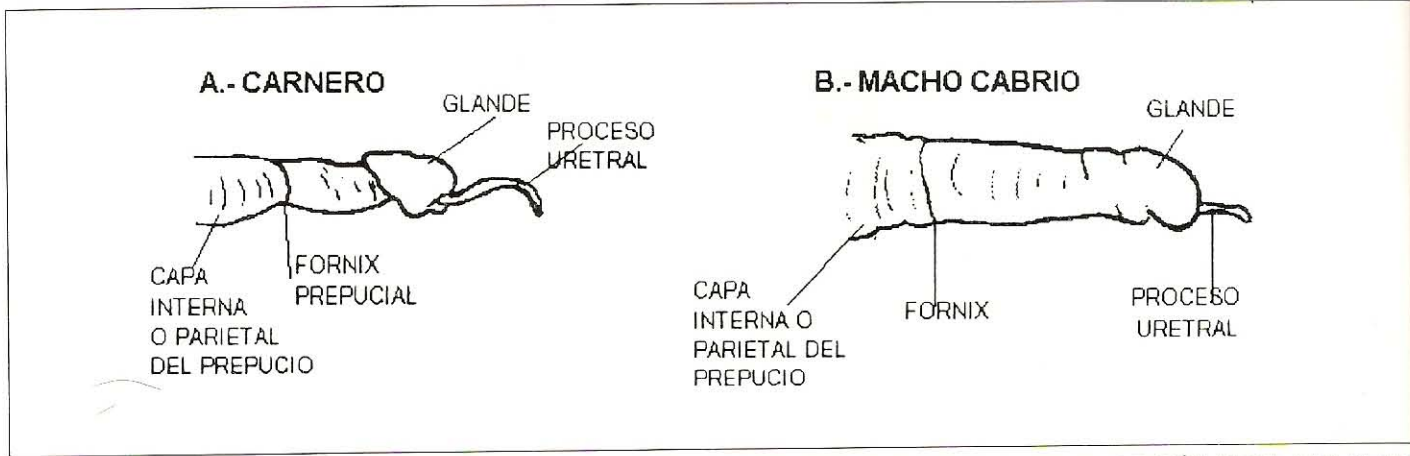


FIGURA 9. REPRESENTACIÓN ESQUEMÁTICA DE LA SUPERFICIE LATERAL DERECHA DE LA PORCIÓN LIBRE DEL PENE.

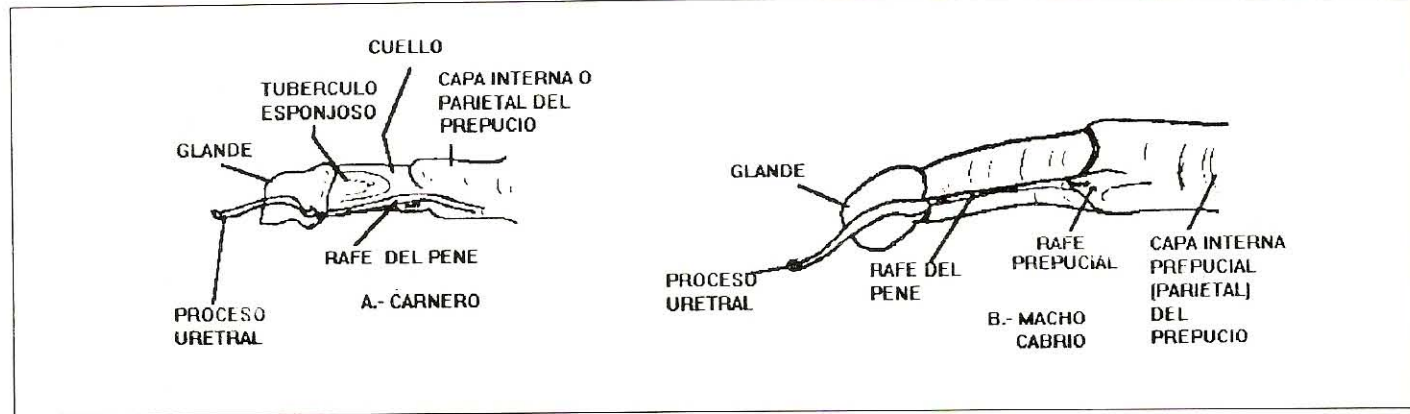


FIGURA 10. REPRESENTACIÓN ESQUEMÁTICA DE LA SUPERFICIE LATERAL IZQUIERDA DE LA PORCIÓN LIBRE DEL PENE.

Los vasos linfáticos drenan en los ganglios sacrales internos y externos.

La inervación del escroto y prepucio provienen del plexo lumbar y de los nervios iliohipogástricos, ilioinguinal y génitofemoral. El nervio pudendo inerva al pene, los músculos retractores del pene, bulboesponjoso e isquiocavernoso. La inervación autonómica simpática proviene de los plexos testiculares y la parasimpática a través del nervio pélvico.

### EL TRACTO GENITAL DE LA HEMBRA

Por ser las funciones de los órganos que conforman el tracto genital de la hembra consecuencia del comportamiento sexual, los aspectos morfológicos macroscópicos en general son variables.

La oveja y la cabra son poliesterales, la pubertad empieza en ellas a partir de los cuatro meses. El ciclo estral es de 18 y 21 días y la duración del estro, (celo o calor) en la oveja es de 24 a 36 horas y en la cabra de 30 a 48 horas. La preñez dura 149 días en la oveja y 154 días en la cabra.

La organización estructural macroscópica del tracto genital hembra se presenta en la Fig. 11.

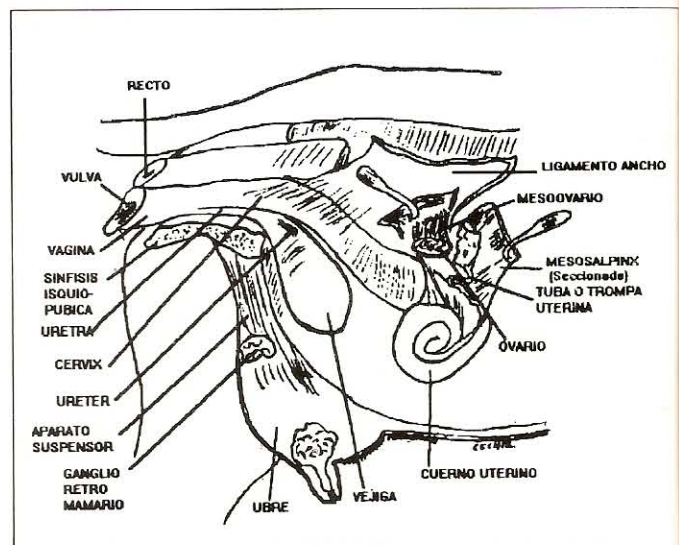
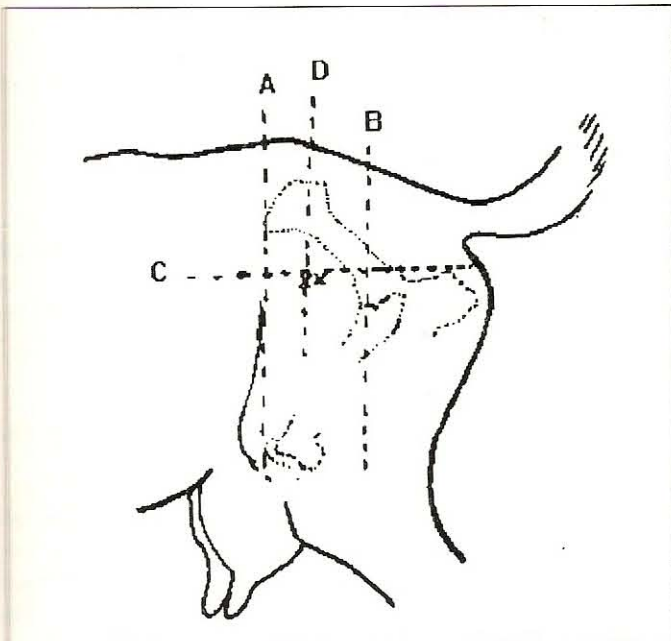


FIGURA 11. ESQUEMA DE LA ORGANIZACIÓN DEL TRACTO GENITAL HEMBRA.

**1. OVARIO (*Ovarium*) O GÓNADA:** Es glándula par, derecha e izquierda. Consistentes al tacto.

Situación y Fijación: Tercio medio de las superficies laterales de la entrada de la pelvis. Suspendidos por el mesovario, en la porción craneal del ligamento ancho y conectados al útero por el ligamento ovárico y al peritoneo parietal por el ligamento suspensor del ovario.

Distancia desde la comisura ventral de la vulva 17,5 cm aproximadamente. No son palpables por vía rectal, pero se puede determinar su situación por medio de planos referenciales externos proyectados a la pared lateral del abdomen posterior (Fig. 12).



**FIGURA 12. ESQUEMA PARA DETERMINAR LA SITUACIÓN DEL OVARIO EN BASE A PLANOS TRANSVERSALES Y FRONTAL.**

- A) Plano transversal a nivel de la T. Coxal y Art. de la rodilla.
- B) Plano transversal a nivel de la articulación coxofemoral.
- C) Plano frontal a nivel de la tuberosidad isquiática.
- D) Plano transversal equidistante y paralelo con los planos A y B.
- X) Localización del ovario en la intersección C y D.

Forma: Variable según el estado funcional y el ciclo sexual o estrual. Generalmente tiene forma almendrada y distorsionada cuando existen folículos maduros o cuerpos lúteos.

Tamaño: 1,5 a 2 cm de largo por 1 a 2 cm de ancho.

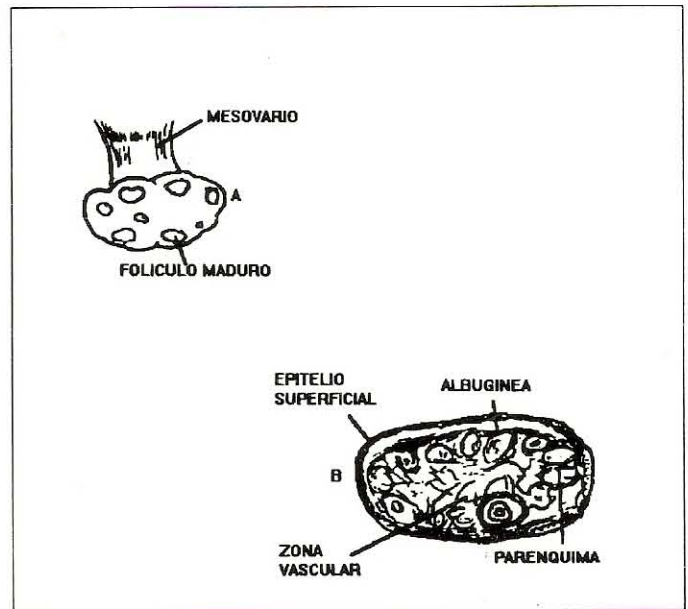
Peso: 3 a 4 grs.

Superficies: (Fig. 13). Lisas hasta tanto no se realice la actividad de la maduración folicular, ovulación y formación de cuerpos lúteos.

Bordes: Libre y adherente o de inserción.

Extremidades: Craneal o Tubárica por relacionarse con la porción inicial de la tuba uterina y Caudal o Uterina por corresponder al cuerno uterino.

**Aspectos estructurales de una sección del ovario.** (Fig. 13). La sección de un corte sagital evidencia una zona cortical parenquimatosa relacionada superficialmente con un tejido fibroso o albugínea la cual está cubierta por el epitelio superficial y otra zona central vascular o vascular.



**FIGURA 13. ESQUEMA DE LA SUPERFICIE OVÁRICA A) Y DE UNA SECCIÓN SAGITAL B)**

**Funciones:**

Exocrina: Oogénesis. Ovario más activo el derecho.

Cuerpo lúteo maduro de forma esferoide u ovoide alcanza su mayor tamaño a los 7 a 9 días de la ovulación. Regresión a los 12 a 14 días.

Endocrina: hormonas ováricas, estrógenos y progesterona.

**2. VÍAS GENITALES.** (Fig. 15 y 16)

**2.1. Trompa Uterina (*Tuba Uterinae*) (de Falopio):**

Tamaño 14 a 16 cms. en la cabra, 15 a 19 cm en la oveja. Órgano par, cada una está representada por un túbulo músculo-membranoso de aspecto flexuoso y fijado a la superficie lateral del mesovario mediante el pliegue seroso conocido como mesosalpinx; forma así la bolsa ovárica que la ocupa el ovario parcialmente (Fig. 14).

Consta de una porción ensanchada o infundíbulo (*Infundibulum Tubae Uterinae*) cuyo borde es festoneado y recibe el

nombre de Fimbria (*Fimbria Tubae Uterinae*). La porción de ésta que contacta con el ovario se conoce como la fimbria ovárica (*Fimbria Ovárica*). Superficie interna del infundíbulo muy plegada donde se observa el ostium abdominal (*Ostium Abdominale*) pequeño, conduce a la ampolla, la cual corresponde a la porción media craneal de la trompa (*Ampulla Tubae Uterinae*) y ésta a su vez se continúa con la porción más estrecha denominada el istmo (*Isthmus Tubae Uterinae*), el cual es muy flexuoso y ocupa la superficie lateral del mesosalpinx. La tuba o trompa se une al cuerno uterino en forma gradual, no existe diferencias entre ellos. Internamente en la cavidad uterina del cuerno el orificio tubo uterino (*Ostium Uterinum Tubae*) no es muy distinguible.

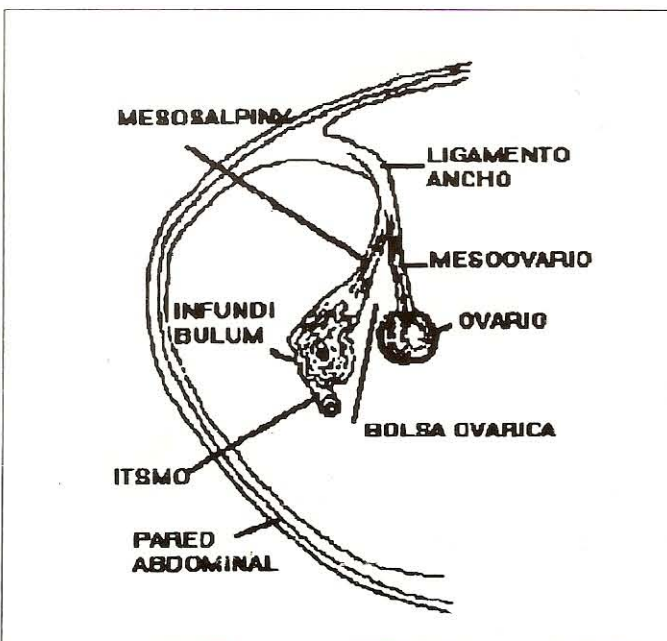


FIGURA 14. ESQUEMA DE UNA HEMISECCIÓN TRANSVERSA DEL LIGAMENTO ANCHO, OVARIO, Y TUBA O TROMPA UTERINA PARA MOSTRAR LA BOLSA OVÁRICA.

**Funciones:** transporta el óvulo al útero por movimientos peristálticos.

Permite la 2ª división de maduración y la fertilización del óvulo y las primeras divisiones del huevo o cigoto.

El epitelio de la capa interna tiene funciones secretorias tanto por los movimientos que el órgano realiza como también durante el estrus.

## 2.2. Utero o Matriz (*Uterus*):

Órgano muscular hueco tipo bicorneo. Constituido por los cuernos (*Cornus Uteri*), el cuerpo (*Corpus Uteri*) y el cuello o cervix (*Cervix Uteri*), los dos primeros están situados en la cavidad abdominal y el tercero en la pelvis.

Se encuentra fijado a las paredes laterales de las cavidades por el mesometrio, porción caudal del ligamento ancho.

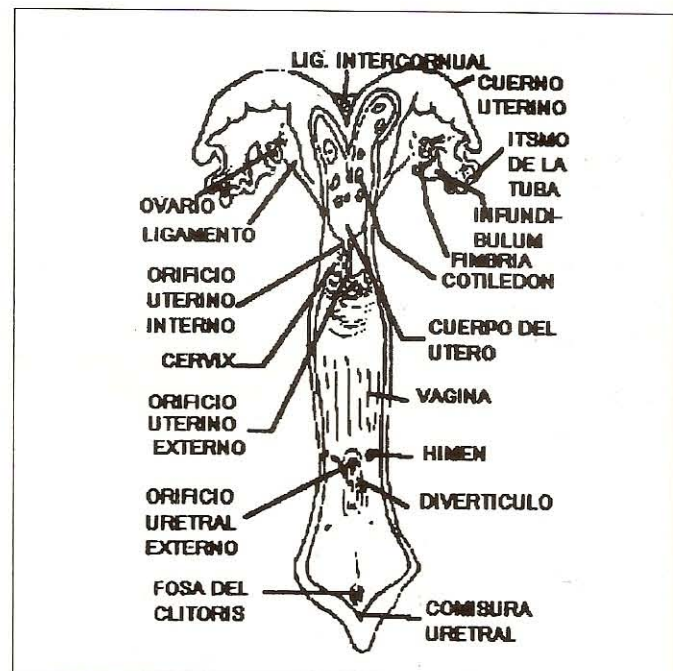


FIGURA 15. ESQUEMA DEL TRACTO GENITAL HEMBRA, LUEGO DE HABER SEPARADO LA PARED DORSAL DE LA CAVIDAD UTERINA (CUERNOS UTERINOS, CUERPO DEL ÚTERO, CERVIX) Y LA VAGINA, VESTÍBULO VAGINAL Y VULVA.

**2.2.1. Los cuernos uterinos:** Son estructuras tubulares, craneales al cuerpo. Tamaño 10 a 12 cm.

Están unidas entre sí y con el cuerpo por tejidos que conforman el perimetrio y mesometrio en una extensión de 2,5 a 5 cm, aparentan así formar parte del cuerpo y divergen cranealmente disminuyendo de grosor hasta continuarse con la trompa o tuba uterina, mostrando un aspecto espiral o sigmoideo en algunos casos.

Se ha reportado que tal disposición se debe a las contracciones del miometrio y mesometrio.

Ligamento intercornual está presente.

**2.2.2. Cuerpo:** Tamaño 2 a 3 cm. Es la porción más pequeña.

**2.2.3. Cervix o Cuello:** Tamaño 4 a 10 cm de largo por 2 a 3 cm de diámetro. Es la parte más caudal del útero y se proyecta en la cavidad de la vagina constituyendo la proyección intravaginal y forma un fornix incompleto en la parte dorsal de dicha cavidad. Consistencia rígida al tacto por estar formada por tejido muscular liso y tejido conectivo fibroso denso. Actúa como esfínter del útero.

**2.2.4. Cavidad Uterina:** Limitada por la mucosa o endometrio de las diferentes partes del útero. Las paredes de la cavidad uterina de los cuernos y cuerpo presentan prominencias ovales, las carúnculas uterinas, que son en número de 90 a 100.



El color de la mucosa es gris rosado y pardusco amarillento en animales viejos.

En la oveja varia de color gris a negro y en sus carúnculas o entre ellas se observa pigmentación melánica.

La cavidad uterina referente a la cervix recibe el nombre de canal cervical, tiene un tamaño que varía entre 4 y 10 cm.

La mucosa forma pliegues circulares (anillos). En la oveja son irregulares y en número de 5 a 6. En la cabra de 5 a 8 pero más regulares. Se comunica el canal con la vagina a través del Orificio Uterino Externo, el cual conforma la proyección intravaginal y es en forma de hendidura transversal oblicua o vertical rodeada de pliegues constreñidos (hocico de Tenca).

El orificio uterino es la comunicación del canal cervical con la cavidad del cuerpo, no es fácilmente distinguible.

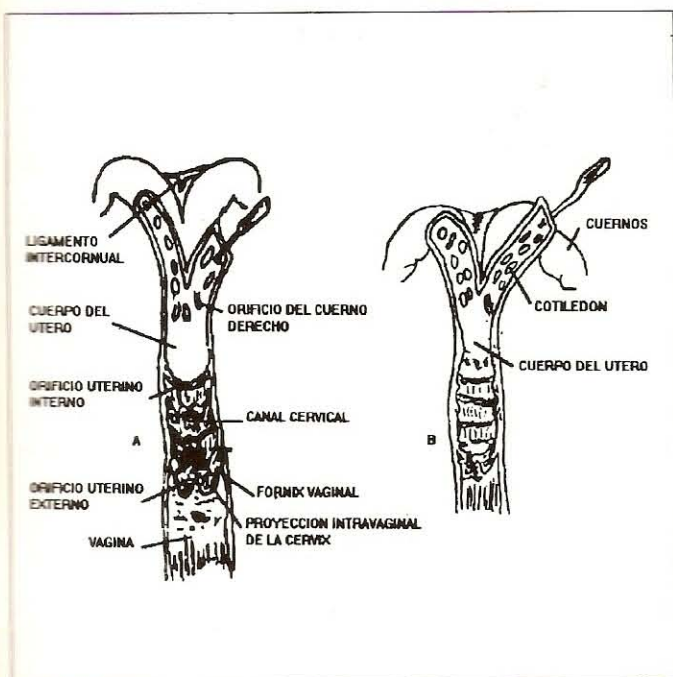


FIGURA 16. ESQUEMA DE LA SUPERFICIE VENTROLATERAL DE LA CAVIDAD UTERINA (CUERNOS UTERINOS, CUERPO DEL ÚTERO Y CERVIX DE LA OVEJA A) Y DE LA CABRA B).

**2.3. Vagina (Vagina):** Tamaño 7 a 10 cm de largo. Tubo de paredes musculares delgadas. Situado en la cavidad pélvica y cubierto en parte por el peritoneo. La mucosa de la cavidad de la vagina está dispuesta en pliegues longitudinales y algunos transversales.

**2.4. Vestíbulo vaginal o Seno Urogenital (Vestibulum Vaginae)** Tamaño 2,5 a 3 cm de largo.

Constituye la parte terminal del tracto genital, se extiende desde el nivel de la abertura del orificio uretral externo hasta los labios de la vulva. Es de aspecto tubular.

**Fijación:** Se fija en el diafragma urogenital cerrando el orificio existente entre el tabique rectovaginal y el piso de la pelvis y está rodeado por la fascia diafragmática que se inserta en el arco isquiático y en el tabique fibroso rectovaginal.

La cavidad que presenta está limitada por paredes que contactan y al exponerla se observa en su pared ventral o suelo:

- Un pliegue transversal circular no desarrollado, que establecê la unión con la vagina y representa al himen.
- El diverticulum suburetral, saco ciego corto, ventral al orificio uretral externo.
- El orificio uretral externo sobre la pared dorsal del diverticulum.
- Las aberturas de las glándulas vestibulares sólo en la oveja a poca distancia de la fosa del clítoris.

### 3. GENITALES EXTERNOS:

**Vulva (Vulva):** Constituye la porción externa del tracto genital.

Consiste de dos labios, derecho e izquierdo (*Labium Pudendi (vulvae)*), unidos a través de dos comisuras, una dorsal redondeada y otra ventral aguzada, proyectada ventrocaudal en la piel que circunda el arco isquiático. Los labios limitan la hendidura vulvar. En la superficie interna de la comisura ventral se encuentra una depresión, fosa del clítoris que aloja el glande del clítoris y está limitada por dos pliegues o prepucio del clítoris.

Los labios externamente presentan una piel fina con glándulas sebáceas y sudoríparas y tejido muscular que corresponde al músculo constrictor del vestíbulo.

El clítoris (*Clitoris*) presenta dos raíces, el cuerpo, el glande y el frenillo del glande. Es pequeño en la cabra y relativamente desarrollado en la oveja.

**4. GLÁNDULA MAMARIA (Glándula Mammaria):** Conocida como ubre. Situación inguinal.

Consta de dos glándulas o complejos derecho e izquierdo, separadas por un surco, el surco intermamario..

En las cabras lecheras es relativamente grande y regularmente cónica y muy delimitada con pezones desarrollados.

En las ovejas es semiesférica

**Fijación:** Aparato suspensor conformado por dos láminas laterales, derecha e izquierda, de tejido conectivo denso y dos mediales unidas, de tejido conectivo elástico.

En un corte sagital se observa de lo superficial a lo interno el orificio del pezón, el conducto del pezón y el seno lactífero constituido por el seno del pezón y el seno de la glándula.

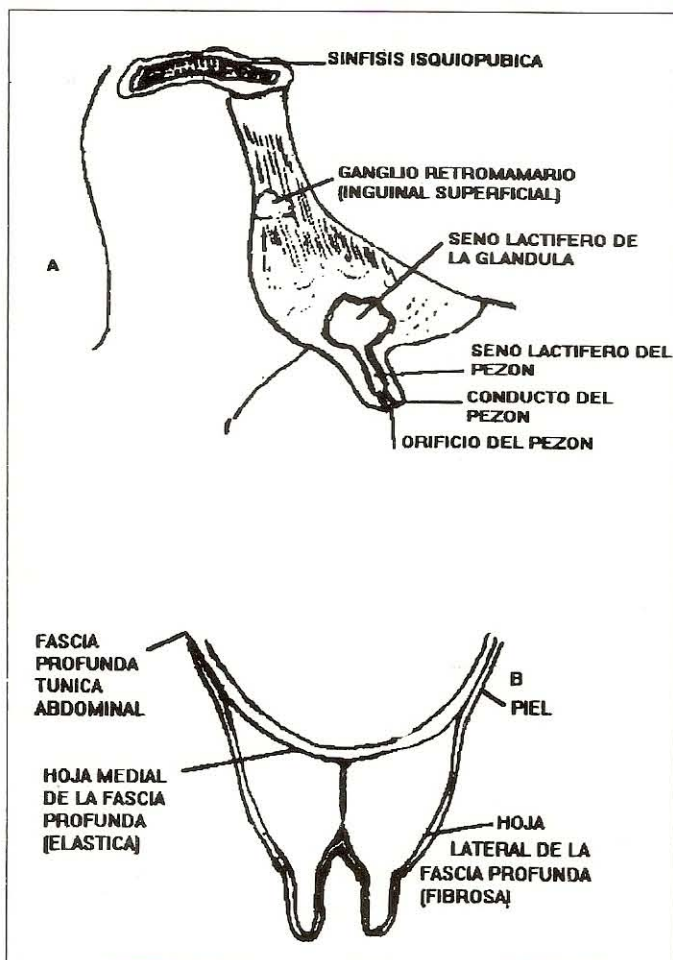


FIGURA 17 . A) ESQUEMA DE LA SUPERFICIE MEDIAL DE UN COMPLEJO MAMARIO IZQUIERDO DE LA UBRE. B) ESQUEMA MOSTRANDO LA IMAGEN DE UNA SECCIÓN TRANSVERSAL DE LA UBRE PARA OBSERVAR LA DISPOSICIÓN DEL APARATO SUSPENSOR.

##### 5. IRRIGACIÓN, DRENAJE LINFÁTICO E INERVACIÓN:

El ovario, la tuba uterina y la porción craneal del cuerno uterino son irrigados por la arteria ovárica, una rama de la arteria aorta abdominal. La porción media y caudal de los cuernos, cuerpo y cuello por la arteria uterina, rama colateral de la arteria ilíaca interna. Parte del cuello, la vagina, por la arteria vaginal,

rama de la arteria ilíaca interna. La irrigación del vestíbulo y vulva por ramas que provienen de la arteria pudenda interna y la ubre por ramas que provienen de la arteria pudenda externa. El drenaje venoso retorna a la vena cava posterior a través de las venas que son satélites de las arterias mencionadas. El drenaje linfático drena en los ganglios linfáticos ilíacos mediales, sacros externos y los inguinales superficiales o mamarios.

La inervación es autonómica y voluntaria. La primera referente a la parasimpática proviene de los nervios pélvicos y la simpática de los plexos mesentéricos vía los nervios hipogástricos.

Los nervios pudendos constituyen la inervación voluntaria y la que corresponde a la glándula mamaria proviene de los nervios lumbares iliohipogástricos, ilioinguinal y pudendos.

##### AGRADECIMIENTO

El autor desea agradecer al Br. Carlos Alberto Algarés, TSU Ydelbys Pérez y al Dibujante Eliecer Chirinos por la colaboración prestada en la realización del presente trabajo.

##### BIBLIOGRAFÍA

- Chatelain, E. "Atlas de Anatomie de la Chevre. Capra Hircus L. INRA, Paris. 1987.
- Dyce, K.M., Sack, Wo, Wensing, C.J.G. "Anatomía Veterinaria" Ed. Médica Panamericana, Buenos Aires, Argentina. 1991.
- Getty R. Sison and Grossman's. "The anatomy of the domestic animals" 5º Edición. W.B. Saunders Company Philadelphia. 1975.
- May, N.D.S., "The anatomy of the sheep" Queensland. University Press. Australia 3º Edición. 1970.
- Nikel, R., Schummer, A., Seiferle, E., Sack, N.O. "The viscera of domestic animals" Paul Parey Berlin. 1973.
- Nómina Anatómica Veterinaria, "International Committee on Veterinary Anatomy". Editorial Aedos. Barcelona, España. 1975.